

**OROFARENGEAL DİSFAJİ
TANILI HASTALARDA YUTMANIN
ULTRASONİK DEĞERLENDİRİLMESİ**

Yüksek Lisans Tezi

Melike HAZIR

Eskişehir 2018

**OROFARENGEAL DİSFAJİ TANILI HASTALARDA
YUTMANIN ULTRASONİK DEĞERLENDİRİLMESİ**

Melike HAZIR




YÜKSEK LİSANS TEZİ

**Dil ve Konuşma Terapisi Anabilim Dalı
Danışman: Doç. Dr. Müzeyyen ÇİYİLTEPE**

**Eskişehir
Anadolu Üniversitesi
Sağlık Bilimleri Enstitüsü
Aralık 2018**

JÜRİ VE ENSTİTÜ ONAYI

Melike HAZIR'ın "Orofarengeal Disfaji Tanılı Hastalarda Yutmanın Ultrasonik Değerlendirilmesi" başlıklı tezi 27/12/2018 tarihinde aşağıdaki jüri tarafından değerlendirilerek "Anadolu Üniversitesi Lisansüstü Eğitim-Öğretim ve Sınav Yönetmeliği"nin ilgili maddeleri uyarınca, Dil ve Konuşma Terapisi Anabilim dalında Yüksek Lisans tezi olarak kabul edilmiştir.

	<u>Unvanı Adı Soyadı</u>	<u>İmza</u>
Üye (Tez Danışmanı)	: Doç. Dr. Müzeyyen ÇIYLTEPE	
Üye	: Doç. Dr. Erol KARACA	
Üye	: Dr. Öğr. Üyesi Ayşen KÖSE	



Prof. Dr. Nalan GÜNDOĞDU-KARABURUN
Müdür,

FINAL APPROVAL FOR THESIS

This thesis titled “Ultrasonic Assessment of Swallowing in Patients with Oropharyngeal Dysphagia” has been prepared and submitted by Melike HAZIR in partial fulfillment of the requirements in “Anadolu University Directive on Graduate Education and Examination” for the Degree of Master of Science in Speech and Language Therapy Department has been examined and approved on 27/12/2018.

Committee Members

Signature

Member (Supervisor)


: Assoc. Prof. Dr. Müzeyyen ÇİYİLTEPE

Member

: Assoc. Prof. Dr. Erol KARACA

Member

: Asst. Prof. Ayşen KÖSE



Director

Graduate School of Health Science

Prof. Dr. Nalan GÜNDOĞDU-KARABURUN
Müdür

ÖZET

OROFARENGEAL DİSFAJİ TANILI HASTALARDA YUTMANIN ULTRASONİK DEĞERLENDİRİLMESİ

Melike HAZIR

Dil ve Konuşma Terapisi Anabilim Dalı

Anadolu Üniversitesi, Sağlık Bilimleri Enstitüsü, Aralık 2018

Danışman: Doç. Dr. Müzeyyen ÇİYİLTEPE

Orofarengeal disfaji; inme, travmatik beyin hasarı, Parkinsonizm, nöromuskuler hastalıklar gibi birçok nörolojik bozuklukla beraber baş boyun bölgesi patolojilerinde sıklıkla görülen bir yutma bozukluğudur. Yutma değerlendirmesinde Videofloroskopik Yutma Çalışması ve Fiberoptik Endoskopik Yutma Çalışması en sık kullanılan objektif yöntemler olmasına karşın her iki yöntemin de bazı kullanım kısıtlılıkları mevcuttur. Bu iki yönteme bir alternatif olmamakla birlikte, ultrasonografik görüntüleme pratik bir tamamlayıcı değerlendirme aracı olarak önerilmektedir.

Bu çalışmanın amacı; orofarengeal disfaji tanısı almış bireyler ile herhangi bir yutma bozukluğu olmayan sağlıklı bireylerin yutma mekanizmalarının ultrasonografik görüntüleme yöntemi ile karşılaştırılmasıdır. Çalışmanın katılımcıları Yunus Emre Devlet Hastanesi Mavi Hastane Yerleşkesi Yutma Kliniği'nden orofarengeal disfaji tanısı almış 16 birey ile sağlıklı 20 bireyden oluşmaktadır. Çalışmada ilk olarak katılımcıların yutma ve beslenme durumları Disfaji Handikap İndeksi, Yutma Fonksiyonu Tarama Testi ve Mini Nutrisyonel Değerlendirme ölçekleri ile belirlenmiştir. Sonrasında yutma mekanizmaları üç farklı su miktarı ile ağız tabanı kaslarının hareket süresi ve hareket aralığı bazında ultrasonografik görüntüleme yöntemi ile değerlendirilmiş, elde edilen veriler iki grup arasında kıyaslanmıştır. Çalışmanın sonucunda ağız tabanı kasları hareket süresinin her üç miktarda da kontrol grubuna kıyasla disfaji grubunda anlamlı ölçüde yüksek olduğu görülmüştür ($p<.000$). Hareket aralığının ise iki grup arasında anlamlı derecede farklılaşmadığı bulunmuştur ($p>.05$).

Anahtar Sözcükler: Orofarengeal disfaji, Yutma değerlendirmesi, Ultrason, Ultrasonografik görüntüleme.

ABSTRACT

ULTRASONIC ASSESSMENT OF SWALLOWING IN PATIENTS WITH OROPHARYNGEAL DYSPHAGIA

Melike HAZIR

Department of Speech and Language Therapy

Anadolu University, Graduate School of Health Sciences, December 2018

Supervisor: Assoc. Prof. Müzeyyen ÇİYİLTEPE

Oropharyngeal dysphagia is a swallowing disorder seen as a symptom of many neurological disorders such as stroke, traumatic brain injury, Parkinsonism, neuromuscular diseases as well as pathologies of head and neck region. Videofluoroscopic Swallowing Study and Fiberoptic Endoscopic Swallowing Study are two objective methods most frequently used in swallowing assessment. However, these methods have some practical limitations. Although not an alternative to these methods, ultrasonographic imaging is recommended as a practical complementary assessment tool.

The aim of this study is to compare swallowing mechanisms of individuals with oropharyngeal dysphagia with those of healthy individuals via ultrasonographic imaging method. The participants of the study consist of 16 individuals diagnosed with oropharyngeal dysphagia at Deglutition Disorders Clinic of Yunus Emre Public Hospital Mavi Hospital Campus and 20 healthy counterparts. First, swallowing and nutritional conditions of participants were determined through the instruments of Dysphagia Handicap Index, Eating Assessment Tool and Mini Nutritional Assessment. Then motion duration and motion range of the muscles of the mouth floor were evaluated and compared between groups via ultrasonographic imaging during intake of 3 different volumes of water. Results showed that motion duration of muscles of the mouth floor was significantly higher for all volumes in participants with dysphagia compared to control group ($p < .000$). Motion range of muscles of the mouth floor was found to be not significantly different between groups across all levels of water volume ($p > .05$).

Keywords: Oropharyngeal dysphagia, Assessment of swallowing, Ultrasound, Ultrasonographic imaging.

TEŞEKKÜR

Oldukça verimli ve keyifli geçen tez sürecimin en zor kısmı sanıyorum ki bu sayfayı yazmak oldu çünkü kelimelerim hislerim kadar kuvvetli değil. Yine de,

En başta danışmanım olmayı kabul ettiği, süreç boyunca heyecanımı ve merakımı canlı tuttuğu, bilgisini ve deneyimini benimle cömertçe paylaştığı için sevgili danışmanım *Doç. Dr. Müzeyyen Çiyiltepe*'ye;

Bana ultrason eğitimi veren, bu konuda aklıma takılan her soruyu incelikle yanıtlayan, nezaketine hayran kaldığım *Prof. Dr. Ünsal Coşkun*'a;

Yaptığım veri analizini gözden geçirme inceliğini gösteren *Prof. Dr. Nuray Karaca*'ya;

Vakitlerini ayırarak jürime katılmayı kabul eden *Doç. Dr. Erol Karaca*'ya ve *Dr. Öğr. Üyesi Ayşen Köse*'ye;

Tez sürecinde güzel bir dayanışma içinde olduğumuz *Ayşegül Yılmaz*'a ve *Işıl Bayşaran*'a;

Araştırmama katılmayı kabul ederek tezimi olanaklı kılan *katılımcılarıma* ve Mavi Hastane'de geçirdiğim vakitte bana içtenlikle yardımcı olan *Yusuf Kocabıyık*'a;

Eskişehir hayatımı güzelleştiren *Nil Müge Felekten*'e ve *Bolat İliksiz*'e;

Hayatımın muhtelif dönemlerinde beni hep büyüleyen *Anouar Brahem*'e;

Dostluğuyla bana güç veren *Ece Uzcan*'a;

Çocuk varoluşuma olanca güzelliğiyle eşlik eden *Ceyhun Temel*'e;

Aldığım her kararda tüm sevgileriyle koşulsuz yanımda olan *canım aileme*;

Suya, toprağa, güneşe ve dağlara

Binlerce teşekkür...

ETİK İLKE VE KURALLARA UYGUNLUK BEYANNAMESİ

Bu tezin bana ait, özgün bir çalışma olduğunu; çalışmamın hazırlık, veri toplama, analiz ve bilgilerin sunumu olmak üzere tüm aşamalarında bilimsel etik ilke ve kurallara uygun davrandığımı; bu çalışma kapsamında elde edilen tüm veri ve bilgiler için kaynak gösterdiğimi ve bu kaynaklara kaynakçada yer verdiğimi; bu çalışmanın Anadolu Üniversitesi tarafından kullanılan “bilimsel intihal tespit programı”yla tarandığını ve hiçbir şekilde “intihal içermediğini” beyan ederim. Herhangi bir zamanda, çalışmamla ilgili yaptığım bu beyana aykırı bir durumun saptanması durumunda, ortaya çıkacak tüm ahlaki ve hukuki sonuçları kabul ettiğimi bildiririm.


Melike HAZİR

27/12/2018

STATEMENT OF COMPLIANCE WITH ETHICAL PRINCIPLES AND RULES

I hereby truthfully declare that this thesis is an original work prepared by me; that I have behaved in accordance with the scientific ethical principles and rules throughout the stages of preparation, data collection, analysis and presentation of my work; that I have cited the sources of all the data and information that could be obtained within the scope of this study, and included these sources in the references section; and that this study has been scanned for plagiarism with “scientific plagiarism detection program” used by Anadolu University, and that “it does not have any plagiarism” whatsoever. I also declare that, if a case contrary to my declaration is detected in my work at any time, I hereby express my consent to all the ethical and legal consequences that are involved.



Melike HAZIL

İÇİNDEKİLER

BAŞLIK SAYFASI.....	i
JÜRİ VE ENSTİTÜ ONAYI	iii
FINAL APPROVAL FOR THESIS.....	iv
ÖZET	v
ABSTRACT	vi
TEŞEKKÜR.....	vii
ETİK İLKE VE KURALLARA UYGUNLUK BEYANNAMESİ	viii
STATEMENT OF COMPLIANCE WITH ETHICAL PRINCIPLES AND RULES.	ix
İÇİNDEKİLER.....	x
TABLolar DİZİNİ.....	xiii
ŞEKİLLER DİZİNİ.....	xiv
GÖRSELLER DİZİNİ	xv
SİMGELER VE KISALTMALAR DİZİNİ.....	xvi
1. GİRİŞ.....	1
1.1. Amaç	2
1.2 Araştırma Soruları	2
2. LİTERATÜR BİLGİSİ	4
2.1. Yutmanın Anatomi ve Fizyolojisi.....	4
2.1.1. Yutma evreleri	4
2.1.1.1. <i>Oral hazırlık evresi</i>	4
2.1.1.2. <i>Oral evre</i>	5
2.1.1.3. <i>Farengial evre</i>	6
2.1.1.4. <i>Özofageal evre</i>	8
2.1.2. Yutma bozuklukları.....	8
2.1.2.1. <i>Oral evre bozuklukları</i>	8
2.1.2.2. <i>Farengial evre bozuklukları</i>	9
2.1.2.3. <i>Özofageal evre bozuklukları</i>	10

2.1.2.4. <i>Orofarengeal disfaji etiyolojisi, prevalansı ve komplikasyonları</i>	10
2.2. Yutma Bozukluklarının Değerlendirilmesi	12
2.2.1. Disfaji tanısında kullanılan enstrümental yöntemler	13
2.2.1.1. <i>Videofloroskopik yutma çalışması</i>	13
2.2.1.2. <i>Fiberoptik endoskopik yutma çalışması</i>	15
2.3. Alternatif Tamamlayıcı Bir Yöntem Olarak Ultrasonografik Görüntüleme....	18
2.3.1. Tanısal ultrason sistemi.....	18
2.3.2. Ultrasonografik görüntüleme yöntemiyle yapılan ilk çalışmalar.....	21
2.3.3. Ultrasonun yutma çalışmalarında kullanım alanları	23
2.4. Çalışmanın Önemi	31
3. GEREÇ VE YÖNTEM	33
3.1. Araştırmanın Modeli.....	33
3.2. Araştırmanın Katılımcıları.....	33
3.3. Veri Toplama Araçları.....	34
3.3.1. Disfaji Handikap İndeksi	34
3.3.2. Yutma Fonksiyonu Tarama Testi	34
3.3.3. Mini Nutrisyonel Değerlendirme.....	34
3.3.4. Mindray Z5 Tanısal Ultrason Sistemi.....	35
3.4. Veri Toplama ve Uygulama Süreci.....	35
3.5. Veri Analizi	35
4. BULGULAR.....	37
4.1. Giriş.....	37
4.2. Katılımcıların Ölçek Puanlamalarına Dair Bulgular.....	37
4.2.1. Katılımcıların DHI puanlarına dair bulgular	37
4.2.2. Katılımcıların EAT-10 puanlarına dair bulgular	38
4.2.3. Katılımcıların MNA sonuçlarına dair bulgular	38
4.2.3.1 <i>Katılımcıların boy, ağırlık ve VKİ bilgilerine dair bulgular</i>	39
4.3. USG ile Elde Edilen Bulgular	41
4.3.1. Ağız tabanı kasları hareket süresine dair bulgular	41
4.3.2. Ağız tabanı kasları hareket aralığına dair bulgular.....	42
5. TARTIŞMA VE SONUÇ	45
5.1. Tartışma	45

5.1.1. Çalışmanın kısıtlılıkları.....	50
5.2. Sonuç.....	51
KAYNAKÇA.....	53
EKLER	59
ÖZGEÇMİŞ	65

TABLolar DİZİNİ

	<u>Sayfa</u>
Tablo 2.1. Dilin kasları	6
Tablo 2.2. Orofarengeal disfajide görülen bozukluklar	10
Tablo 2.3. Orofarengeal disfajiye yol açan durumlar	11
Tablo 2.4. Orofarengeal disfaji komplikasyonları	12
Tablo 2.5. Videofloroskopik Yutma Çalışması ve Fiberoptik Endoskopik Yutma Çalışması yöntemlerinin karşılaştırılması	17
Tablo 2.6. Ultrasonun yutma değerlendirmesindeki avantaj ve dezavantajları	30
Tablo 2.7. Ultrasonun yutma çalışmalarında kullanım alanları	31
Tablo 3.1. Katılımcıların demografik bilgileri	33
Tablo 3.2. Mini Nutrisyonel Değerlendirme gösterge puanlaması	35
Tablo 4.1. Katılımcıların Disfaji Handikap İndeksi puanlarına ilişkin bulgular	37
Tablo 4.2. Disfaji Handikap İndeksi puanlarına göre yutma bozukluğunun sınıflandırılması	37
Tablo 4.3. Katılımcıların Yutma Fonksiyonu Tarama Testi puanlarına ilişkin bulgular	38
Tablo 4.4. Katılımcıların Mini Nutrisyonel Değerlendirme sonuçlarına ilişkin bulgular	38
Tablo 4.5. Katılımcıların boy, kilo ve vücut-kütle indeksi bilgileri	39
Tablo 4.6. Katılımcıların vücut-kütle indeksine göre beden ölçü durumları	40
Tablo 4.7. Ağız tabanı kasları hareket süresine dair bulgular	41
Tablo 4.8. Ağız tabanı kasları hareket süresinin gruplar bazındaki bulguları	41
Tablo 4.9. Ağız tabanı kasları hareket sürelerinin gruba göre U-Testi sonucu	42
Tablo 4.10. Ağız tabanı kasları hareket aralığına dair bulgular	43
Tablo 4.11. Ağız tabanı kasları hareket aralığının gruplar bazındaki bulguları	43
Tablo 4.12. Ağız tabanı kasları hareket aralığının gruba göre U-Testi sonucu	44

ŞEKİLLER DİZİNİ

	<u>Sayfa</u>
Şekil 4.1. Disfaji Handikap İndeksi puanlarına göre yutma şiddetinin dağılımı	38
Şekil 4.2. Mini Nütrisyonel Değerlendirme'ye göre beslenme durumunun dağılımı	39
Şekil 4.3. Katılımcıların vücut-kütle indeksine göre beden ölçü dağılımı	40
Şekil 4.4. Farklı su miktarlarındaki ağız tabanı kasları hareket süresi grup ortalamaları	42
Şekil 4.5. Farklı su miktarlarındaki ağız tabanı kasları hareket süresi grup ortalamaları	44

GÖRSELLER DİZİNİ

	<u>Sayfa</u>
Görsel 2.1. Oral kavite anatomisi	5
Görsel 2.2. Farenks anatomisi	6
Görsel 2.3. Larenks anatomisi	7
Görsel 2.4. Farengial evrede hava yolu korunumu	7
Görsel 2.5. Larenksin endoskopik görüntüsü	10
Görsel 2.6. Orofarengial anatominin videofloroskopi ile görüntülenmesi	15
Görsel 2.7. Nazal pasajdan farenkse uzanan fiberoptik endoskop	16
Görsel 2.8. Valleküla ve piriform sinüslerde bolus birikmesi	17
Görsel 2.9. Tanısal Ultrason Sistemi	20
Görsel 2.10. Konveks prob ile sağıtal düzlemde dil ve lineer prob ile koronal düzlemde ağız tabanı kasları görüntüsü	20
Görsel 2.11. B-mode ve M-mode'da ağız tabanı kasları eş zamanlı görüntüsü	21
Görsel 5.1. Ultrason cihazının ölçüm fonksiyonu	45
Görsel 5.2. Sağlıklı ve orofarengial disfajili bireyin ağız tabanı kasları görüntüsü	47
Görsel 5.3. Sağlıklı ve orofarengial disfajili bireyin ağız tabanı kas hareket görüntüsü	48
Görsel 5.4. Orofarengial disfajili bireyde multipl yutma	48
Görsel 5.5. Orofarengial disfajili bireylerin ağız tabanı kaslarında distrofi	49

SİMGELER VE KISALTMALAR DİZİNİ

ASHA	: American Speech-Language-Hearing Association
DHI	: Disfaji Handikap İndeksi
diğ	: diğerleri
DKT	: Dil ve Konuşma Terapisi
DMD	: Duchenne Muskuler Distrofisi
EAT-10	: Yutma Fonksiyonu Tarama Testi
FEYÇ	: Fiberoptik Endoskopik Yutma Çalışması
ID	: Identity (Kimlik)
KBB	: Kulak-Burun-Boğaz
Max.	: Maksimum Değer
Min.	: Minimum Değer
MNA	: Mini Nütrisyonel Değerlendirme
N	: Katılımcı Sayısı
OD	: Orofarengeal Disfaji
ort.	: Aritmetik Ortalama
p	: Anlamlılık Düzeyi
SPSS	: Statistical Program for Social Sciences
SS	: Standart Sapma
U	: Mann Whitney U-Testi Değeri
US	: Ultrason
USG	: Ultrasonografik Görüntüleme Yöntemi
ÜÖS	: Üst Özofageal Sfinkter
VFS	: Videofloroskopik Yutma Çalışması
VKİ	: Vücut Kütle İndeksi

1. GİRİŞ

Orofarengeal disfaji (OD) inme, travmatik beyin hasarı, Parkinson Hastalığı gibi birçok nörolojik bozukluğun yanı sıra baş boyun bölgesi patolojilerinde, gastroözofageal reflü ve kronik obstrüktif pulmoner hastalık gibi çeşitli gastrointestinal ve kardiyopulmoner hastalıkta görülebilen bir tür yutma bozukluğudur. Müdahale edilmedikçe malnütrisyon, kilo kaybı, aspirasyon pnömonisi gibi sonuçlara hatta ölüme yol açabileceğinden, bozukluğun teşhisi ve değerlendirilmesi oldukça önemlidir (Denk-Linnert, 2012; Allen ve Belafsky, 2013).

Disfaji değerlendirmesinde radyolojik bir yöntem olan Videofloroskopik Yutma Çalışması (VFS) ile Fiberoptik Endoskopik Yutma Çalışması (FEYÇ) en sık kullanılan objektif yöntemlerdir. Ancak yutma değerlendirmesinde altın standart olarak tanımlanan bu yöntemlerin bazı kullanım kısıtlılıkları vardır.

VFS'nin birincil dezavantajı hastanın değerlendirme esnasında radyasyona maruz kalmasıdır. Ayrıca VFS ekipmanının kurulu olduğu özel bir oda gerekli olduğundan yatak başı muayenesi için uygun değildir, hastanın odaya taşınması gerekir. FEYÇ ise taşınabilir olmasına rağmen invazif ve masraflı bir yöntemdir. Bunun yanı sıra, yutma değerlendirmesinde kritik öneme sahip olan dil kökü hareketlerine dair yeterli veri sağlayamaması, yutma değerlendirmesinde hızlı, etkin, daha kullanışlı ve invazif olmayan bir araca olan ihtiyacı vurgular (Hsiao ve diğ., 2013; Lister, 2006).

Bu iki yöntemin yanında ultrasonografik görüntüleme yöntemi (USG) kullanım kolaylığı, invazif olmaması ve hastayı radyasyona maruz bırakmaması gibi özellikleri ile ön plana çıkmaktadır. VFS ve FEYÇ'e bir alternatif olmamakla birlikte, ultrason (US) cihazı kolay kullanımıyla ve hızlı bir değerlendirme aracı olmasıyla tamamlayıcı bir yöntem olarak kullanılabilir (Hsiao ve diğ., 2013; Engel-Hoek ve diğ., 2017). Yutma terapisi planlanırken ağız tabanı kasları, dil kökü, hyoid kemiği gibi yapıların yapısal ve fonksiyonel durumlarının bilinmesinin bozukluğun klinik seyrinin takip edilmesi, terapi planlanması, beslenme ve egzersiz programı hazırlanmasında kilit noktada olduğu bilinmektedir (Huckabee ve diğ., 2016; Komori ve diğ., 2008). USG ise bu yapıların invazif olmayan bir yöntemle değerlendirilmesine olanak tanır. Elde edilen veriler ise etkili bir terapi programı planlamasında ve klinik takipte yol gösterici olacaktır.

Bu çalışmada OD tanılı bireyler ile herhangi bir yutma bozukluğu olmayan sağlıklı bireylerin ağız tabanı kasları aktivitesinin USG aracılığıyla değerlendirilip karşılaştırılması ve US cihazının bu amaç doğrultusunda kullanım uygunluğunun test

edilmesi hedeflenmektedir. Elde edilen verilerle USG'nin mevcut bozukluğu tespit etmedeki etkililiği tartışılacaktır.

Ayrıca bu çalışma, elde edilen bulgular doğrultusunda, Dil ve Konuşma Terapisi (DKT) alanında dünya çapında yapılan çeşitli çalışmalarda kullanılan USG'nin (Chen ve diğ., 2017; Chi-Fishman, 2005; Engel-Hoek ve diğ., 2012; Galén ve Jost-Brinkmann, 2010; Gao ve diğ., 2013; Komori ve diğ., 2008; Kravanja ve diğ., 2018; Kuhl ve diğ., 2003; Miller ve Watkin, 1997; Miura ve diğ., 2014, 2016; Ohkubo ve Scobbie, 2018; Peng ve diğ., 2004; Peng ve diğ., 2003; Engel-Hoek ve diğ., 2013; Watkin, 1999; Yang, Loveday, Metreweli, ve Sullivan, 1997; Zeidler, 2007) Türkiye'de bu alana tanıtılmasına ve hem klinik hem de araştırma amaçlı kullanımının yaygınlaşmasına katkıda bulunacaktır.

1.1. Amaç

Bu çalışmanın amacı OD tanılı bireyler ile herhangi bir yutma bozukluğu olmayan kontrol grubunun yutma fonksiyonu ile beslenme durumlarını tanımlamak ve üç farklı miktarda su yutma esnasındaki ağız tabanı kaslarının kinematik ölçümlerini (a) hareket süresi ve (b) hareket aralığı bazında USG aracılığıyla niceliksel olarak tanımlamak ve karşılaştırmaktır.

1.2 Araştırma Soruları

Araştırmanın amacı kapsamında yanıt aranan sorular katılımcıların yutma fonksiyonu ve beslenme durumları ile ağız tabanı kasları aktivitesine dair olmak üzere ayrılmıştır. Bu bağlamda çalışma aşağıdaki sorulara yanıt aramaktadır:

1. OD tanılı bireyler ile sağlıklı bireylerin;
 - a. Disfaji Handikap İndeksi (DHI) ölçeğinden aldıkları puanlar ne durumdadır?
 - b. DHI ölçeğinden aldıkları puanlara göre yutma bozukluklarının sınıflandırılması nasıldır?
 - c. Yutma Fonksiyonu Tarama Testi (Eating Assessment Tool, EAT-10) ölçeğinden aldıkları puanlar ne durumdadır?
 - d. Mini Nütrisyonel Değerlendirme (Mini Nutritional Assessment, MNA) ölçeğine göre beslenme durumlarının dağılımı nasıldır?
 - e. Boy, kilo ve vücut-kütle indeksi (VKİ) bilgileri nasıldır?
 - f. VKİ'ne göre beden ölçü durumlarının dağılımı nasıldır?

2. OD tanılı bireyler ile sağlıklı bireylerin ağız tabanı kasları hareket süreleri ve hareket aralığı;
 - a. Kuru yutma esnasında nasıldır?
 - b. 5 ml su yutma esnasında nasıldır?
 - c. 10 ml su yutma esnasında nasıldır?

3. OD tanılı bireyler ile sağlıklı bireylerin kuru yutma esnasında
 - a. Ağız tabanı kasları hareket süreleri arasında anlamlı bir fark var mıdır?
 - b. Ağız tabanı kasları hareket aralığı arasında anlamlı bir fark var mıdır?

4. OD tanılı bireyler ile sağlıklı bireylerin 5 ml su yutma esnasında
 - a. Ağız tabanı kasları hareket süreleri arasında anlamlı bir fark var mıdır?
 - b. Ağız tabanı kasları hareket aralığı arasında anlamlı bir fark var mıdır?

5. OD tanılı bireyler ile sağlıklı bireylerin 10 ml su yutma esnasında
 - a. Ağız tabanı kasları hareket süreleri arasında anlamlı bir fark var mıdır?
 - b. Ağız tabanı kasları hareket aralığı arasında anlamlı bir fark var mıdır?

2. LİTERATÜR BİLGİSİ

2.1. Yutmanın Anatomi ve Fizyolojisi

Günde yaklaşık 400-600 kez meydana gelmesiyle insan bedeninin en sık gerçekleşen fizyolojik olaylarından biri olan yutma, sindirim sistemindeki çeşitli anatomik yapıların birbiriyle uyum halinde hareket etmesiyle bolusun oral ve farengial kavitelerden geçerek mideye güvenli bir şekilde iletilmesi olarak tanımlanabilir (Gerek ve Çiyiltepe, 2004; Logemann, 2007; Mendell ve Logemann, 2007).

Sindirim ve solunum sistemleri aynı anatomik yolu kullandığından, yutma ve solunum arasındaki zamansal koordinasyon beslenmenin güvenli şekilde sağlanması ve akciğer aspirasyonunun önlenmesi için gereklidir (Matsuo ve Palmer, 2009). Yutmanın anatomisini, normal fizyolojisini ve patofizyolojisini bilmek yutma bozukluklarını değerlendirmek, tedavi etmek ve etkin bir rehabilitasyon programı geliştirmek için kritik önem taşır (Matsuo ve Palmer, 2008, 2013). Bunun için bu bölümde yutmanın farklı evreleri, bu evrelerde görülen bozukluklar ve değerlendirme sürecine değinilecektir.

2.1.1. Yutma evreleri

Yutma, bolusun konumuna göre oral hazırlık, oral, farengial ve özofageal olmak üzere dört evrede incelenebilir (Dodds, Stewart, ve Logeman, 1990). Oral hazırlık evresi, gıdanın alımından oral yapılarla öğütülerek yutmaya hazır bolus haline getirildiği evredir. Oral evrede ise bolus ağız içi basınç ve dil yardımıyla orofarengial kaviteye yönlendirilir. Bu evrede bolusun prematür kaçak olmadan farengial kaviteye iletilmesi için bolus pozisyonunun kontrolü önemlidir (Miller, 2013). Farengial evrede solunum yolunun korunması sağlanarak bolus farengial kaviteye iletilir. Özofageal evrede ise peristaltik hareketlerle bolusun mideye iletimi gerçekleşir.

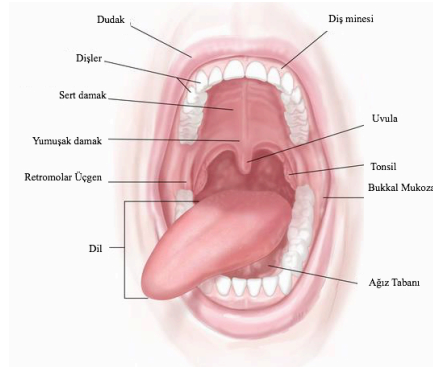
Bolusun hacim ve yoğunluk özelliklerine göre yutmanın süresi değişiklik gösterebilir. İstemli kontrol dahilinde olan oral hazırlık evresinin ve oral evrenin süresi isteğe bağlı olarak uzatılabilir. Oral evrenin sonunda farengial yutma refleksinin tetiklenmesiyle yutma otomatik gerçekleşir. Farengial evre genellikle 2 saniyeden az, özofageal evre ise yaklaşık 10 saniye sürer (Logemann, 2007; Pokieser ve Scharitzer, 2004).

2.1.1.1. Oral hazırlık evresi

Bu evrede, alınan gıda saliva salgınımıyla birlikte dil ve diş gibi oral yapılar aracılığıyla öğütülerek bolus haline getirilir. Sıvı alımında ise oral kavite sızıntı olmayacak şekilde dudaklarla kapatılır. Bu süre zarfında, dildeki duyu reseptörleri beyin sapına ve kortekse bolusun kıvamı hakkında bilgi verir ve çiğnemenin yeterli olup olmadığına karar verilir (Logemann, 2007).

2.1.1.2. Oral evre

Oral kavite sert ve yumuşak dokulardan oluşur. Dudak ve yanaklar ön ve yan duvarları, mandibuladan hyoid kemiğe uzanan mylohyoid, geniohyoid, digastrik kasların ön kısmı ağız tabanını oluşturur ve bu üç yapı ağız tabanı kasları veya submental kaslar olarak anılır. Oral kavitenin iç duvarları alt ve üst diş arkından, üst duvarı sert ve yumuşak damaktan, arka duvarı ise palatoglosal ve palatofarengial arkten oluşan boğazdan meydana gelir. Bu kavite gıda alımının yanı sıra artikülasyonda ve nazal kavitenin kullanılmadığı durumlarda solunumda da kullanılır. (Görsel 2.1)



Görsel 2.1. Oral kavite anatomisi ([http- 1'den](http-1'den) uyarlanmıştır)

Bu evrede dil, mandibula ve hyoid birbiriyle uyum içinde hareket eder. Bolus oluştuktan sonra dilin orta kısmında oluk oluşur ve bolus burada tek parça halinde bir araya getirilir. Mandibula, hyoid ve kafatasıyla temas halinde olan ekstrensek kaslar ve herhangi bir kemik yapıyla temas halinde olmayan intrinsek kaslardan oluşan dil (Tablo 2.1) önden arkaya doğru sert damakla temasa geçerek basınçla bolusu oral kavitenin arka kısmına yönlendirir. Bolusun yoğunluğuna göre bu basınç artıp azalabilir (Mendell ve Logemann, 2007).

Oral evrenin süresi ve motor hareketleri, bolusun hacmi ve yoğunluğu kadar tat ve koku duyusunun birleşimiyle lezzetten alınan keyfe göre bireysel farklılıklar gösterir. Ekberg (2012) otomatik ve istemsiz gerçekleşen farengial ve özofageal evreye kıyasla

objektif olarak incelenmesi daha zor olmasına karşın bu evrenin de radyolojik değerlendirmeye dahil edilmesini önerir.

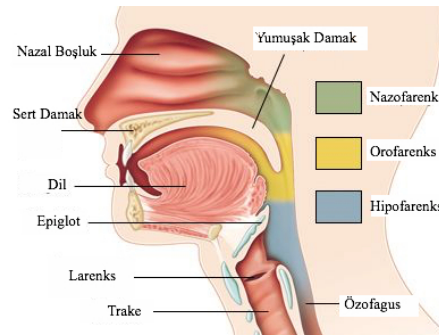
Tablo 2.1. *Dilin kasları*

Ekstresek Kaslar	İntrensek Kaslar
Genioglossus	Longitudinalis Superior
Palatoglossus	Longitudinalis Inferior
Hyoglossus	Transversus Linguae
Styloglossus	Verticalis Linguae

Oral evre, farengeal yutma refleksinin tetiklenmesiyle farengeal evreye bağlanır.

2.1.1.3. *Farengeal evre*

Oral ve nazal kaviteyi özofagusa bağlayan farenks nazofarenks, orofarenks ve hipofarenks olarak üç kısma ayrılır (Görsel 2.2). Bolus oral kavitede hazırlandıktan sonra dil ile farengeal kaviteye doğru itilir. Ekberg (2012), hyoidin öne doğru hareketinin farengeal yutmanın başlangıcı olarak ele alınabileceğini belirtir. Bu dört evreden, koordinasyonun çok kritik olduğu ve klinik açıdan en önemli olanı farengeal evredir çünkü bu evrede görülen herhangi bir bozukluğun aspirasyona yol açması daha olasıdır (Komori ve diğ., 2008).



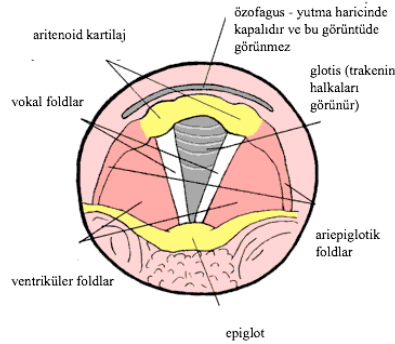
Görsel 2.2. *Farenks anatomisi (http-2'den uyarlanmıştır)*

Nazal solunum sırasında hareketsiz olan yumuşak damak orofarengal bolus geçişi esnasında yukarı hareket ederek nazofarenksi kapatır ve oral kavite ile farenks arasındaki bağlantıyı sağlar. Lateral ve posterior nazofarengal duvarların kasılması nazal regürjitasyonu (bolusun nazofarenkse kaçması) önler.

Dil kökünün geriye doğru hareket etmesi ve farengeal konstriktör kasların kasılmasıyla bolus farenkste ilerler. Farengeal yutma refleksini başlatan hareketin ne

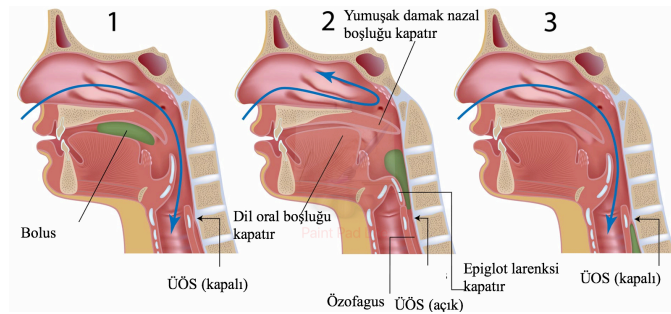
olduğu kesin olarak bilinmemekle birlikte dil kökünün hareketinin etkisi olduğu düşünülmektedir (Shapiro, 2000).

Seri ve ardışık hareketlerden oluşan farengeal evrenin en kritik noktası, farenkste kesişen solunum ve yutma yollarının bolusun iletilmesi esnasında ayrılarak solunum yolunun korunmasıdır (Matsuo ve Palmer, 2008; Belafsky ve Lintzenich, 2013). Hyoid ile larenksin yukarı ve öne hareketi larenksin dil kökü altında korunmasını sağlar. Bu hareket ayrıca farenksi genişletip kısaltarak üst özofageal sfinkterin (ÜÖS) açılmasını kolaylaştırır. Ağız tabanı kasları ile beraber stylohyoid ve thyrohyoid kaslardan oluşan suprahyoid kas sisteminin larenksi yukarı kaldırması ile epiglot geriye doğru kıvrılarak larenksi kapatır ve böylece solunum kesilir. Glotik kapanma vokal, ventriküler ve ariepiglotik kordların kapanması ile gerçekleşir. Bu üç aşamadan en önemli olanın vokal kordların kapanması olduğu düşünülmektedir (Belafsky ve Lintzenich, 2013) (Görsel 2.3).



Görsel 2.3. Larenks anatomisi (<http-3>'ten uyarlanmıştır)

Hava yolu korunumu sağlanması ile bolus özofagusa yönlendirilir ve ÜÖS'in açılmasıyla özofagusa giriş yapar (Görsel 2.4).



Görsel 2.4. Farengeal evrede hava yolu korunumu (<http-4>'ten uyarlanmıştır)

2.1.1.4. Özofageal evre

Tüpe benzer bir yapıda olan özofagus üst ve alt özofageal sfinkterle farenks ve mideden ayrılır. Normalde kapalı bulunan ÜÖS farengeal yutma ile açılır. Bolusun alınmasıyla ÜÖS kapanır ve peristaltik hareketlerle bolus alt sfinkterden geçerek mideye iletilir. Böylelikle yutma tamamlanmış olur.

2.1.2. Yutma bozuklukları

Yutma bozukluğu, ya da diğer bir terimle disfaji, yutmanın herhangi bir evresinde yapısal ya da fizyolojik bir sebepten bolusun mideye iletilmesinde yaşanan zorluk olarak tanımlanabilir. Yani oral kavite, farenks, larenks, özofagus ve/veya özofageal sfinkterlerde görülen yapısal ya da fonksiyonel bozukluklar disfajiye sebep olabilir. Bireyi yaşamın herhangi bir evresinde etkileyebilen ve farklı hastalıklarından kaynaklanabilen bir semptomlar grubu olarak disfaji şiddetine, süresine, belirli türdeki gıda ve/veya sıvılara bağlı olarak birçok farklı şekilde görülebilir (Gerek ve Çiyiltepe, 2004). Şiddeti, yutmada hafif zorlanmadan tamamen yutamamaya kadar değişebilir.

Bu bozukluklar yapısal veya nörolojik temelli fizyolojik anormalliklerden kaynaklanabilir. Ekberg'e (2012) göre, oral kavitede ve farenkste görülen bozukluklar çok büyük oranda işlevseldir. Farenks-özofagus birleşiminde işlevsel bozukluklarla yapısal anormallikler birlikte görülürken özofagusta yapısal anormallikler daha baskın olarak görülür. OD, bolusun ilerlemesini önleyen yapısal farklılıklardan kaynaklanabilir ancak genellikle yaşlanma, strok, sistemik veya nörolojik hastalıklar sebebiyle orofarengeal yutma yanıtının etkilendiği fonksiyonel bir bozukluktur.

Disfaji tipleri şikâyetin lokalizasyonuna göre isimlendirilebilir. OD'de oral hazırlık, oral ve/veya farengeal evrede yapısal ya da işlevsel bir eksiklik görülürken, özofageal disfajide özofageal evre etkilenmiştir. Her iki tür de birbirini etkileyebileceğinden, Denk-Linnert (2012) bozukluğun tanısında oral kaviteden mideye kadar değerlendirme yapılması gerektiğini ileri sürer.

Çalışmanın amacı gereği OD üzerinde durulmuş, özofageal disfajiden kısaca bahsedilmiştir. Yutmanın patofizyolojisi yutma evreleriyle ilişkilendirilerek verilmiştir.

2.1.2.1. Oral evre bozuklukları

Oral evrede, genellikle dil hareketinin yetersizliği veya yumuşak doku hasarı gibi anormallikler oral transit süresinin uzamasına ve oral bolusun tamamen temizlenememesine sebep olur. Dil hareketliliğinin azalması durumunda gıdanın etkili

biçimde çiğnenmesi, bolus oluşturulması ve oral kavitenin birikme olmadan temizlenmesinde zorlanmalar yaşanır. Eğer ağız tabanı kasları hareketinde bozulmalar varsa yutma sonrasında bolus birikmesi görülebilir. Bazı hastalarda bolusun sert damağın ön kısmında fazla tutulması dudaktan sızıntı olmasına yol açar. Dudak ve çene kaslarının zayıflığı da bolusun oral kavitede veya lateral sulkuslarda uygun şekilde tutulamamasına sebep olur.

Yutma refleksi tetiklenmeden oral kavitedeki bolusun dil kökünden farenkse doğru kaçması ise prematür kaçak olarak tanımlanır ve aspirasyon riskini artırır.

Oral duyu kaybı ise bolus pozisyonlamasını zorlaştırır. Birçok hastanın dilini önden arkaya hareket ettirmede zorlanması farengeal evrenin başlatılmasını da engeller (Shapiro, 2000).

2.1.2.2. Farengeal evre bozuklukları

Oral ve farengeal evre arasındaki koordinasyon yutmanın sağlıklı gerçekleşmesi için birincil derecede önemlidir (Ekberg, 2012). Yapısal ve işlevsel olarak oral ve farengeal evrede sorun olmasa bile, bu iki evre arasındaki senkronizasyon bozukluğu da disfajiye sebep olur.

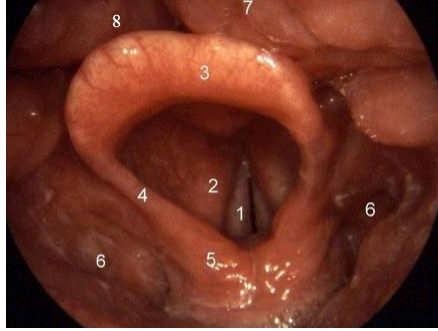
Bolusun oral evrede geriye yönlendirilmesiyle farengeal evrede hyoid elevasyonu farengeal evreyi başlatır. Sağlıklı bireylerde bu iki evre arasında yaklaşık 0.5 sn süre farkı vardır (Matsuo ve Palmer, 2008). Hyoidin hareketsiz kalması bireyde şiddetli farengeal işlev bozukluğu olduğunu gösterir. Farengeal evrede görülen işlevsizlikler yutma refleksinde gecikmeye, bolus ilerlemesinin başarısız olmasına ve farenkste bolus birikmesine sebep olur.

Ayrıca, hava yolu korunması farengeal evrenin en önemli unsurlarından olduğu için epiglot kapanmasının azalması ve larenksin dil köküne doğru elevasyonunda aksama meydana gelmesi işlevsel bir bozukluğa işaret eder. Bu aksama hem hava yolu korunumunu tehlikeye atacak hem de ÜÖS açılmasını bozacaktır.

Bunların yanı sıra, yumuşak damak hareketinin azalması veya kapanmanın yetersiz olması nazal regürjitasyona sebep olur. Dil kökü hareketinde ve farengeal sıkıcı kaslardaki zayıflık bolusun ilerlemesi için gerekli olan baskıyı sağlayamayacağından bolusun farenkste özellikle valleküla ve piriform sinüslerde birikmesine yol açar (Matsuo ve Palmer, 2008) (Görsel 2.5)

Birikmeye yol açan bir başka bozukluk da farengeal regürjitasyondur. Bu durumda özofagustaki bolus Zenker divertikulumu ya da özofageal bolus akışının

bozulması gibi bir sebeple farenkse geri iletilir. Bu birikmeler ise bolusun larenks içinde vokal kordlar seviyesine kadar indiği penetrasyona ve glotisi geçtiği aspirasyona sebep olarak ölüme kadar varabilen ciddi sonuçlar doğurabilmektedir.



Görsel 2.5. Larenksin endoskopik görüntüsü 1. Vokal kordlar, 2. Ventriküler kordlar, 3. Epiglot, 4. Ariepiglotik kordlar, 5. Aritenoid, 6. Piriform sinüsler, 7. Dil kökü, 8. Valleküla (<http-5>'ten uyarlanmıştır)

OD'de görülen oral ve farengeal evre bozuklukları Tablo 2.2'de özetlenmiştir.

Tablo 2.2. OD'de görülen bozukluklar

Oral evre bozuklukları	Farengeal evre bozuklukları
Bolusun fazla önde konumlandırılması	Yumuşak damakta hareket azalması
Dudak ya da yanak kaslarının zayıflığı	Yumuşak damağın yetersiz kapanması
Oral duyuda azalma	Farengeal duyuda azalma
Dil hareketinde azalma	Larengal elevasyonda azalma
Dil hareketinin koordinasyonunda zorlanma	Epiglot kapanmasında yetersizlik
Dudaklarda salya akması ve sızıntı	Farengeal evre başlamasında gecikme
Prematür kaçak	Hyoid hareketinde azalma
	Nazal ve farengeal regürjitasyon

2.1.2.3. Özofageal evre bozuklukları

Fibröz doku ya da enflamasyondan kaynaklı doku sertleşmesi veya sfinkter kas yapısının gevşeyememesi gibi nedenlerle ÜÖS'in açılmasının aksaması gıda alım yolunun kısmen ya da tamamen engellenmesine neden olur. Bu durumda bolus piriform sinüslerde birikerek aspirasyon riskini artırır.

2.1.2.4. OD etiyolojisi, prevalansı ve komplikasyonları

OD belirtileri sadece nörolojik bozukluğu olan hastalarda değil yoğun cerrahi müdahale görmüş ya da kemoterapi almış hastalarda da görülebilir. OD'ye yol açan

durumlar nörolojik hastalıklar, psikojenik bozukluklar, yapısal bozukluklar ve tıbbi uygulamalar başlıkları altında incelenebilir. (Tablo 2.3)

Tablo 2.3. OD'ye yol açan durumlar (Carrion ve diğ., 2018; Denk-Linnert, 2012; Leopold ve Kagel, 1996; Matsuo ve Palmer, 2008; Shapiro, 2000'den düzenlenerek tablo haline getirilmiştir)

Nörolojik Hastalıklar
Serebrovasküler olay
Travmatik beyin hasarı
Serebral palsi
Parkinson hastalığı
Amyotrofik lateral skleroz
Multipl skleroz
Motor nöron hastalığı
Myastenia gravis
Demans
Psikojenik Bozukluklar
Fagofobi
Yapısal Bozukluklar ve Lezyonlar
Kulak-Burun-Boğaz tümörleri
Özofagus tümörleri
Guatr
Servikal kemik irileşmesi
Konjenital ağ
Zenker divertikülü
Yakıcı madde alımı
Tıbbi Uygulama
Cerrahi rezeksiyon
Baş-boyun kanserinde radyasyon uygulaması
Radyasyon fibrözü
İlaç tedavisi
Uzun vadeli entübasyon

Birçok hastalığın semptomu olarak görülmekle beraber yaşlılıkla birlikte anatomik yapıların işlevlerindeki azalmalar sonucu da bireyi etkileyebilen OD, farklı popülasyonlarda yaygın olarak meydana gelebilmektedir. OD, serebrovasküler olay sonrası en sık karşılaşılan semptomlardan biri olarak bu popülasyondaki hastaların yaklaşık %30'unda, Parkinsonlu hastaların %52-82'sinde, Alzheimerlı hastaların %84'ünde, 65 yaş üzeri bireylerin %40'ında ve hastaneye kaldırılmış yaşlı bireylerin

%60'ında görülmektedir (Clavé ve diğ., 2004; Ekberg ve diğ., 2002; Robbins ve diğ., 2002).

Yaşlı bireylerde ve nörolojik hastalarda prevalansı oldukça yüksek olan OD'nin komplikasyonları genel olarak ikiye ayrılabilir: Yutmanın yeterli ve etkili olmamasından ötürü malnütrisyon ve dehidrasyon ile yutmanın güvenli olmamasından ötürü trakeobronşial aspirasyon (Carrion ve diğ., 2018). Nörodejeneratif hastalıklar ve bazı cerrahi rezeksiyonlarda yutma refleksinin tetiklenmesinde gecikme görülür (Matsuo ve Palmer, 2008). Bu gibi durumlar aspirasyona sebep olabilmektedir. Aspirasyon gerekli müdahale yapılmazsa aspirasyon pnömonisine ve uzun vadede ölüme yol açabilmektedir. Bu durum yaşlılarda hastalık ve ölüm oranının en sık sebeplerindedir. Bunların yanı sıra yetersiz beslenmeden ötürü kilo kaybı, vücut direncinde düşüş ve yaşam kalitesinde azalma disfajide sıklıkla görülen komplikasyonlardandır. (Tablo 2.4)

Tablo 2.4. OD komplikasyonları (Carrion ve diğ., 2018; Denk-Linnert, 2012; Leopold ve Kagel, 1996; Matsuo ve Palmer, 2008; Shapiro, 2000'den düzenlenerek tablo haline getirilmiştir)

Yaşam kalitesinde azalma
Öksürük
Malnütrisyon
Dehidrasyon
Kilo kaybı
Vücut direncinin azalması
Bronşit
Globus
Aspirasyon pnömonisi
Pulmoner abse
Ölüm

2.2. Yutma Bozukluklarının Değerlendirilmesi

Disfajinin birçok hastalığa eşlik etmesi, çok çeşitli şekillerde görülebilmesi, prevalansının yüksekliği ve yol açtığı hasarların hayat kalitesini azaltmaktan ölüme kadar uzanan geniş bir yelpazede olması gibi sebeplerden ötürü klinik açıdan kapsamlı bir şekilde ele alınması gerekir. Bireydeki yutma bozukluğunun altında yatan sebebin tanımlanması, yutmaya katılan kas gruplarının ve yapıların incelenmesi ve patofizyolojinin bilinmesi ile uygun bir tedavi ve terapi süreci planlanabilir (Denk-Linnert, 2012; Logemann, 2007).

Yutma kanalının çeşitli anatomik alanları kapsamından ötürü birçok hastalıktan etkilenmesi yutma bozukluklarının değerlendirilmesinde ve terapiye yönelik süreçte

multidisipliner bir ekip çalışması gerektirir (Denk-Linnert, 2012; Pokieser ve Scharitzer, 2004). Orofarengeal bozukluklarda genellikle bir KBB hekimi ve DKT uzmanı değerlendirme aşamasında iş birliği yapar ve altta yatan sebebin tespitinden sonraki terapi süreci DKT uzmanı tarafından yönlendirilir. Özofageal bozukluklar ise bir gastroenterolog tarafından ele alınır (Logemann, 2007).

Logemann (2007) yutma probleminin sadece oral kaynaklı olduğu düşünüldüğünde enstrümental bir değerlendirmeye gerek olmadığını, farengeal ya da larengeal sebeplerden kaynaklandığı düşünüldüğünde kullanılması gerektiğini öne sürer. Buna karşın, Ekberg (2012) ve Denk-Linnert (2012) farklı yapıların ve evrelerin birbirini doğrudan veya dolaylı olarak etkileyebileceğinden ötürü yutma sürecine katılan tüm yapıların yapısal ve işlevsel olarak değerlendirilmesini önerir.

Değerlendirmenin ilk adımı hastayı ve şikayetini tanımak olduğundan, klinisyen hastanın medikal geçmişine dair edindiği bilgilerle değerlendirmenin sonraki aşamalarını şekillendirir. Yutma bozukluğunun başlangıcı, süresi, şiddeti gibi bilgilerin yanı sıra alım zorluğu yaşanan gıdanın kıvamı, semptomların yeri, varsa öksürme vs. gibi bilgiler de sorgulanır (Ekberg, 2012).

2.2.1. Disfaji tanısında kullanılan enstrümental yöntemler

Yutma bozukluklarının tanısında yutma özelinde medikal geçmiş ve tanıya yönelik klinik muayene ile birlikte yutma mekanizmasını değerlendirmek için tamamlayıcı çalışmalar yapılmaktadır. Klinik taramada hastanın aspire ettiğinden, farengeal tetiklenmede sorunu olduğundan ya da belirli bir evrede problemi olduğundan kesin olarak emin olunsa bile, problemin anatomik ve fizyolojik durumunun belirlenmesi için geniş kapsamlı bir tanılama yapılması gereklidir (Logemann ve diğ., 1999).

Orofarengeal yutma değerlendirmesinde en yaygın kullanılan dinamik enstrümental tanı yöntemleri yutma kanalının radyolojik olarak değerlendirildiği VFS ve farengeal ve larengeal bölgenin doğrudan izlenebildiği FEYÇ'tir (Arvedson ve Lefton-Greif, 2017). Bu bölümde bu iki yöntem avantaj ve dezavantajları ile birlikte sunulmuş, alternatif tamamlayıcı bir yöntem olarak USG ele alınmıştır.

2.2.1.1. Videofloroskopik yutma çalışması

Tüm yutma kanalının hem yapısal hem de işlevsel olarak video kayıt cihazına bağlı bir floroskopi ünitesi aracılığıyla görüntülenebildiği VFS bolusu eş zamanlı olarak gösterme imkânı sunması ile OD tanısında altın standarttır (Pokieser ve Scharitzer, 2004).

Ancak, modifiye baryum yutma veya dinamik yutma çalışması olarak da bilinen yöntem oldukça maliyetlidir ve hastayı radyasyona maruz bırakır.

Bu sebeple, OD değerlendirmesinde yüksek risk altında bulunan hastaların tespit edilip VFS gibi enstrümental bir yöntemin gerekli olup olmadığına karar verilmesi için hızlı ve düşük maliyetli bir klinik tarama yapılır. Yutma fonksiyonuna dair değerlendirme, malnütrisyon riski ve hidrasyon durumunu belirlemek için yapılan beslenme değerlendirme ölçeğiyle birlikte tamamlanır. Ayrıca boy ve kilo bilgileriyle hesaplanan vücut kütle indeksi (VKİ) hastanın beslenme durumunu tespit etmede önemli bir parametre olarak saptanır (Belafsky ve Kuhn, 2014; Carrion ve diğ., 2018).

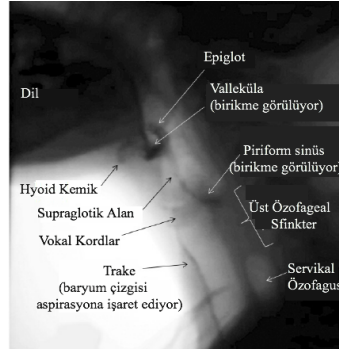
VFS kooperasyon gerektirdiği için hastanın yönerge alabildiğinden emin olunmalı ve bilişsel durumu da belirlenmelidir. Bununla birlikte baryumun aspire edilmesi durumunda akciğerlerden tamamen atılması güç olduğundan, olası bir aspirasyon riskini elimine etmek için VFS'ye geçilmeden hastanın aspirasyon durumu ve vokal kordların işlevi bir KBB hekimi tarafından endoskopi aracılığıyla değerlendirilmelidir (Gerek ve Çiyiltepe, 2004).

VFS oral ve farengeal geçiş süresi, farengeal birikmenin varlığı ve derecesi, larengeal elevasyonun boyutu, aspirasyonun varlığı ve zamanlaması, ÜÖS'in açılması ve servikal özofageal peristalsis ile birlikte farklı kıvamların yutmaya etkisinin gözlenmesine olanak tanır (Logemann, 2007; Shapiro, 2000) (Görsel 2.6). Etkili ve tam teşhis için bir radyolog ve DKT uzmanı tarafından uygulanan radyolojik bir teknik olan VFS prosedürü şu şekildedir (Belafsky ve Kuhn, 2014; Çiyiltepe ve diğ., 2004; Gerek ve Çiyiltepe, 2004; Martin-Harris ve diğ., 2000):

- Radyasyona maruz kalmayı azaltmak için radyasyondan koruyucu önlük, boğaz koruyucusu ve eldiven takılır.
- Yutmanın doğal seyrini bozmaması için baş sabitlenmez ve hastanın takma diş vb. kullandığı protezler çıkarılmaz.
- Dik pozisyondaki hastaya 1 ml, 3 ml ve 5 ml hacimlerde sıvı, püre kıvamı ve katı olmak üzere kontrast madde olan modifiye edilmiş baryum çeşitli kıvamlarda verilir. Hap yutmada zorlanan hastalara içinde baryum bulunan hap şeklinde tabletler verilir.
- Kamera yutma boyunca oral ve farengeal bölgeyi gösterecek şekilde ayarlanır.
- Yutma anterior-posterior ve lateral/oblik pozisyonlarla görüntülenir.

- Yutmanın yanı sıra respirasyon ve /e/ sesi fonasyonu esnasında da gözlem yapılır.

Shapiro (2000) oral ve farengal evrenin detaylı görüntülenebildiği VFS'nin hastanın aspirasyon konusunda bir şikâyeti olmasa da gizli aspirasyon şüphesi olduğu takdirde uygulanması gerektiğini belirtir.



Görsel 2.6. Orofarengal anatominin VFS ile görüntülenmesi (*http-6'dan uyarlanmıştır*)

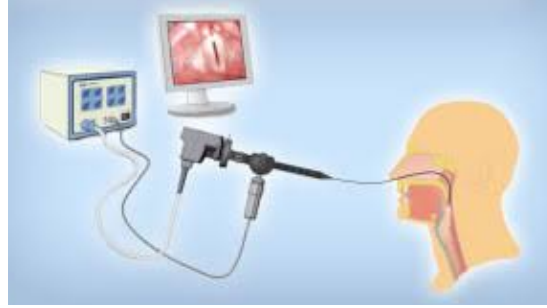Ancak, yutma sürecinin gıda alımından mideye iletimine kadar izlenebildiği VFS'nin OD tanısında altın standart olmasına karşın bazı pratik kısıtlılıkları bulunmaktadır. Maliyetli bir yöntem olan ve deneyimli bir ekip çalışması gerektiren VFS yatak başı muayenesi için uygun değildir. Ayrıca radyasyon etkisinden ötürü rutin kullanıma ve terapiden elde edilen gelişimi izlemeye olanak tanımaz (Lister, 2006). Yöntemin avantaj ve dezavantajları ileriki bölümde karşılaştırmalı olarak tablo halinde sunulmuştur (Tablo 2.5).

2.2.1.2. Fiberoptik endoskopik yutma çalışması

VFS'den sonra OD tanısında en sık kullanılan yöntem farengal geçişin endoskopik olarak görüntülediği FEYÇ'tir. Nazal pasajdan orofarenkse uzatılan esnek bir endoskop aracılığıyla farenksin dil kökünden larenkse kadar gözlenebildiği bu yöntem, üst solunum yolundaki yapıları doğrudan gözlemeye olanak tanıdığından yutma değerlendirmesinin önemli bir bileşenidir (Ekberg, 2012; Logemann, 2007) (Görsel 2.7).

Bu yöntemle nazal, velofarengal ve larengeal bölgedeki yapısal ve işlevsel bozuklukların tespit edilebilmesinin yanı sıra tükürük yutma da denilen kuru yutma ile birlikte yeşil ya da mavi gıda boyası eklenmiş gıdalarla farklı kıvamların yutulması esnasında da gözlenebilir (Ekberg, 2012). Bir KBB hekimi ve DKT uzmanı iş birliğiyle

yapılan muayene esnasında farengeal birikme ve aspirasyonun tespit edilmesi ile beraber vokal kordların hareketliliği de değerlendirilir.



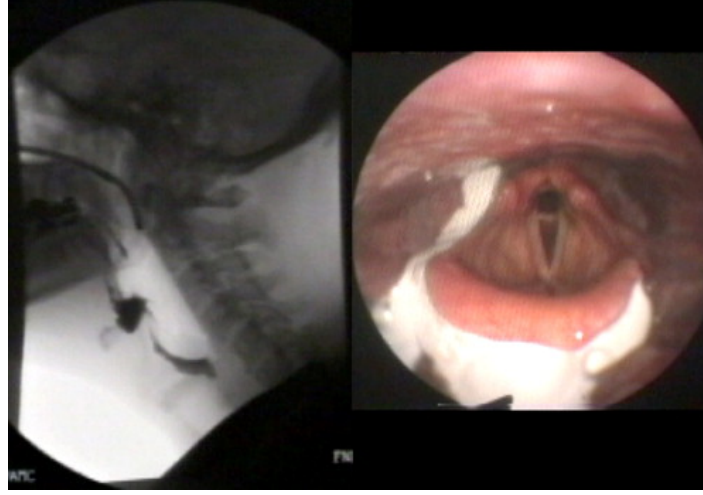
Görsel 2.7. Nazal pasajdan farenkse uzanan fiberoptik endoskop (<http-7>)

Ancak, VFS'deki gibi bolusu oral kaviteden mideye kadar izleme olanağı yoktur ve farengeal mukoza ile bolusun endoskop ucuna dokunmasından ötürü yutma esnasında görüntü kısa süreliğine kaybolur. Bu yüzden yutma sırasında aspirasyon ve larengeal kapanma doğrudan görülmez. Ayrıca yutma sırasında dil kökü hareketi, farengeal kasılma, larengeal elevasyon ve ÜÖS açılımı bu yöntemle gözlenemez. Buna karşın, prematür kaçak, yutma öncesi ve sonrasında aspirasyon ve bolusun piriform sinüs ve valleküla gibi yapılarda yaptığı birikme net bir şekilde tespit edilebilir. (Görsel 2.8)

VFS gibi radyasyon tehlikesi söz konusu olmadığından, FEYÇ özellikle yoğun bakım ünitelerinde yatak başı muayenesi için uygundur ve uygulama tekrarında bir sakınca yoktur. Akut serebrovasküler bozukluklarda veya cerrahi müdahale sonrasında disfajik hastanın yatak istirahatine ihtiyaç duyması sebebiyle yatak başı muayenesinin FEYÇ ile gerçekleştirilebileceği ve FEYÇ'in özellikle penetrasyon, aspirasyon ve farengeal birikmeyi göstermede VFS'den daha üstün olduğu belirtilmiştir (Komori ve diğ., 2008). Radyografik kontrast madde gerekmediğinden normal gıdalarla uygulama yapılabilir. Video kayıt alma imkanıyla bu yöntem görüntülerin muayene sonrası analiz edilmesine olanak tanır. Tablo 2.5'te bu iki yöntem avantaj ve dezavantajları yönünden karşılaştırılmıştır.

Avantajları ve dezavantajları karşılaştırıldığında, iki yöntemin de kullanım amacı ve yerine göre pratikte birbirine üstün tarafları olduğu görülmektedir. VFS ve FEYÇ yöntemlerinin kıyaslandığı bir çalışmanın sonucunda araştırmacılar tanısıl açıdan yutma öncesi ve sonrası larengeal aktivitenin değerlendirilmesinde FEYÇ'in daha uygunken, yutma esnasında farengeal fizyolojinin incelenmesinde VFS'nin üstün olduğunu;

farengeal anatomi ve farenkste birikmenin değerlendirilmesinde ise her iki yöntemin de elverişli olduğunu belirtmiştir (Logemann ve diğ., 1998).



Görsel 2.8. Valleküla ve piriform sinüslerde bolus birikmesi (VFS sol ve FEYÇ sağ). (http-8)

Tablo 2.5. VFS ve FEYÇ yöntemlerinin karşılaştırılması (Dodds, ve diğ., 1990; Ekberg, 2012; Gerek, ve diğ., 2005; Gerek ve Çiyiltepe, 2004; Komori ve diğ., 2008; Lister, 2006; Logemann, 2007'den düzenlenerek tablo haline getirilmiştir)

VFS	FEYÇ
Avantajları	Avantajları
<ul style="list-style-type: none"> • Yutma esnasında bolusun yutma kanalı boyunca eş zamanlı olarak takip edilebilmesi • Oral ve farengeal evrenin detaylı görüntülenebilmesi • Hyoid, yumuşak damak ve epiglot hareketlerinin simültane olarak görülebilmesi • Dil kökü hareketi ve larengeal elevasyonun gözlenmesi • Yutma refleksinin tetiklenmesinin değerlendirilebilmesi • Prematür kaçak, farengeal birikme, penetrasyon ve aspirasyon risklerinin tespit edilebilmesi • Yapısal lezyonların görünürlüğü • Yutmada zorlanılan kıvamın test edilebilmesi • Özofageal evrenin incelenebilmesi • Reflünün tespit edilebilmesi • Yutma manevralarının belirlenebilmesi 	<ul style="list-style-type: none"> • Üst solunum yolundaki yapıların doğrudan gözlenebilmesi • Farklı kıvamlar için uygulanabilmesi • Prematür kaçak, farengeal birikme ve aspirasyonun tespit edilebilmesi • Vokal kord hareketliliğinin izlenebilmesi • Radyasyona maruz bırakmaması • Aspirasyonu tespit etmede başarılı • Yatak başı muayeneye elverişli • Uygulamanın tekrar edilebilmesi • Kontrast madde gerektirmemesi
Dezavantajları	Dezavantajları

• Maliyetli olması	• Oral kaviteyi görüntüleyememesi
• Radyasyona maruz bırakması	• Bolusun yutma kanalı boyunca izlenememesi
• Radyografik kontrast madde gerekmesi	• Görüntü kaybolduğundan yutma esnasındaki aspirasyon ve larengeal kapanmanın doğrudan gözlenememesi,
• Radyasyondan ötürü uygulama tekrarı yapılamaması	• Yutma sırasında dil kökü hareketi, farengeal kasılma, larengeal elevasyon ve ÜÖS açılımının gözlenememesi
• Kooperasyon gerektirmesi	
• İç anatomik yapıların detaylı bir şekilde görüntülenememesi	
• Dik durmada zorlanan hastalarda uygulama zorluğu	
• Yatak başı muayene için uygun olmaması	

2.3. Alternatif Tamamlayıcı Bir Yöntem Olarak Ultrasonografik Görüntüleme

VFS ve FEYÇ'in avantajlarının yanı sıra kullanım kısıtlılıkları göz önüne alındığında, bu kısıtlılıkları kompanse edecek daha az maliyetli alternatif-tamamlayıcı bir tanısal yöntem ihtiyacı doğmuştur (Huckabee ve diğ., 2016; Lister, 2006). Sintigrafi, kinematik Manyetik Rezonans Görüntüleme ve bilgisayarlı tomografi gibi alternatif görüntüleme yöntemlerinin arasında USG maliyetli ve invazif olmaması, hızlı ve etkin bir değerlendirme aracı olması gibi özellikleriyle ön plana çıkar (Çiyiltepe ve diğ., 2004).

Huckabee ve diğ. (2016) VFS'nin yerine geçmesi söz konusu olmasa da klinik uygulamaya USG'nin de dahil edilmesinin öncelikle terapi çıktılarını izlemek için pratik bir seçenek sunacağını, araştırma amaçlı olarak ise bu yöntemle yutmanın belirli parametrelerinin farklı popülasyonlarda incelenebileceğini ileri sürer. Benzer bir görüşü paylaşan Hsiao ve diğ. (2013) ise VFS'nin oral ve farengeal anatomi ve fizyolojiyi detaylı bir şekilde değerlendirmek için, USG'nin ise hem yüksek riskli hastalarda hızlı bir muayene aracı olarak hem de terapi sürecinde yutma fonksiyonu gelişiminin takip edilmesini sağlayarak VFS'ye tamamlayıcı olarak kullanılabilceğini belirtmiştir.

Literatür analizinin bu kısmında US cihazına dair teknik bilgiler ele alınmış ve yutma değerlendirmesinde alternatif tamamlayıcı bir yöntem olarak USG ile yapılan çalışmalar sunulmuştur.

2.3.1. Tanısal Ultrason sistemi

Tıpta en sık kullanılan görüntüleme yöntemlerinden biri olan US sistemleri taşınabilir özelliktedir ve genel olarak 6 ayrı birimden oluşmaktadır: Merkezi ünite, sistemin vücutla temas eden parçası prob (dönüştürücü), US sinyallerinin görüntüye

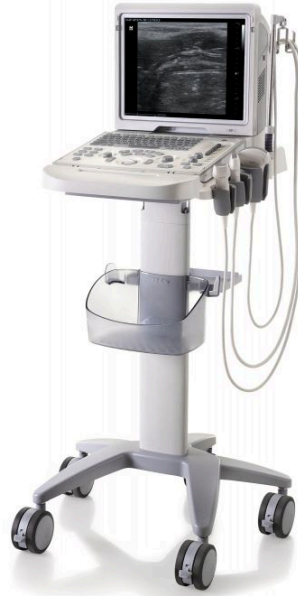dönüştürüldüğü çevrimiçi görüntü işleme-ölçme yazılımı, bilgisayar klavyesi, monitör ve tercihen basılı çıktı almak için yazıcı (Sonies ve diğ., 2003) (Görsel 2.9).

Tanısal US sistemi vücudun farklı yoğunluktaki dokularını görüntülemeye ses dalgalarının darbe-yankı ilkesine dayanır (Bressmann ve diğ., 2005; Chan ve Perlas, 2011). Bu ilkeye göre, fiziksel darbe ortamdaki nesnelere titreşmesine ve yankı oluşturmaya neden olur. US sisteminin vücutla temas eden parçası prob elektrik akımını titreşime dönüştüren piezoelektrik kristalleri içerir. Prob dokulara US dalgaları gönderir ve dalgalar iletim süreci boyunca vücudun farklı yoğunluktaki dokularıyla etkileşimde bulunur. Bu dokulardan bazıları dalgaları proba geri yollarken bazıları geçirgenlik göstererek daha derin kısımlara doğru iletmeye devam eder.

Dokudan geri dönen yankının miktarı akustik impedansa göre değişir. Örneğin, kemik gibi yoğun yapılar yüksek akustik impedansa sahipken, akciğer gibi hava bulduran organlar düşük akustik impedans gösterir. Geri yollanan dalgalara yankı sinyalleri denir. Dokulardan proba geri dönen bu yankı sinyalleri, elektrik akımına dönüştürülerek merkezi üniteye aktarılır. Burada ise, görüntü işleme-ölçme yazılımında işlenerek saniyede 30 karelik gerçek zamanlı bir görüntü oluşturur. Monitör aracılığıyla izlenebilen bu görüntü anatomik yapıları kesitsel olarak incelemeye olanak verir (Chan ve Perlas, 2011).

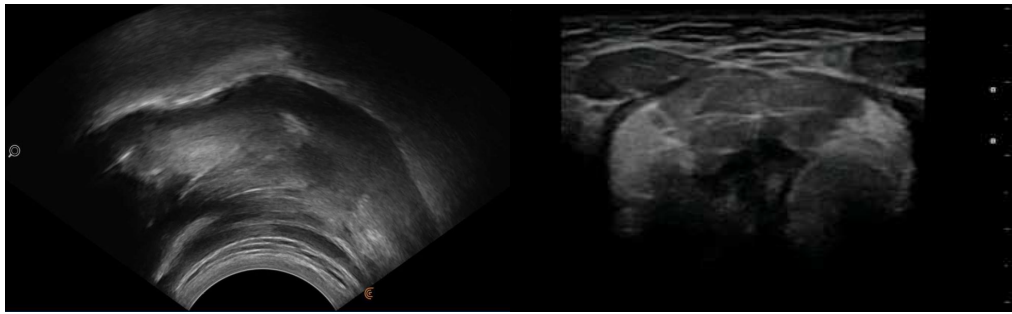
Görüntü çözünürlüğü US dalgalarının frekansı ile düz orantılı iken dalga boyu ile ters orantılıdır (Chan ve Perlas, 2011; Sonies ve diğ., 2003). Yüksek frekanslı dalgalar yüksek çözünürlükte görüntü oluştururlar ve dalga boyu kısa olduğundan yüzeye yakın yapıların incelenmesi için uygundur. Uzun dalga boyu ise daha düşük çözünürlükle daha derindeki yapıların incelenmesine olanak verir. Bu sebeple prob frekansının kullanım amacı doğrultusunda ayarlanması önemlidir (Chan ve Perlas, 2011). Tıbbi görüntülemeye US frekans aralığı 1 ila 40 MHz arasındadır, orofarengal yapıların görüntülenmesinde ise 3.5-7.5 MHz frekans aralığı önerilmektedir (Sonies ve diğ., 2003).

Probun frekansının yanı sıra probun şekli ve yerleştirilmesi de kullanım amacına göre farklılık gösterir. Konveks prob daire dilimi şeklinde, lineer prob ise dikdörtgen bir görüntü vermektedir (Görsel 2.10). Orofarengal anatomi incelemesinde konveks prob dil sırtından dil köküne dek görüntü almak için uygunken, larengeal bölgede daha çok lineer prob tercih edilir. Oral kavite, ağız tabanı kasları, dil ve damak gibi yapıların görüntülenmesi için prob çene altına koronal veya sağıtal olarak yerleştirilir (Sonies ve diğ., 2003).



Görsel 2.9. *Tamsal US* (<http-9>)

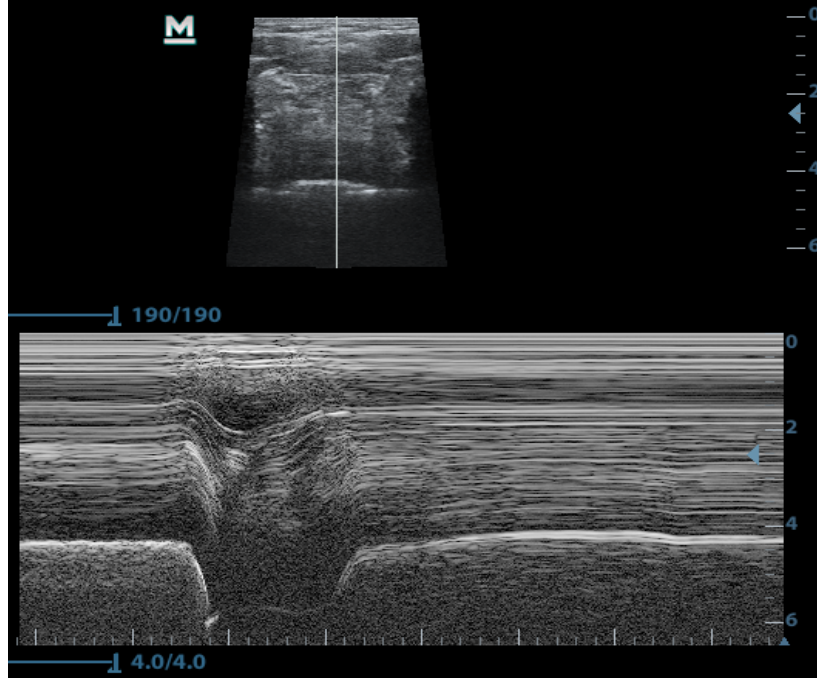
Proba ulaşan yankı sinyalleri merkezi üniteye farklı yöntemlerle görüntüye dönüştürülebilir. Bu çalışmada da kullanılan B-mode (parlaklık modu; *brightness mode*) ve M-mode (zaman-hareket modu; *time-motion mode*) en sık kullanılan görüntüleme yöntemleridir (Sonies ve diğ., 2003) (Görsel 2.11). B-mode, anatomik yapıların gerçek-zamanlı ve iki boyutlu görüntülediği temel görüntüleme yöntemidir. Yankı sinyalleri elektrik akımına dönüştükten sonra, dokuların akustik impedansına göre monitörde farklı parlaklık seviyeleri oluştururlar. Böylece anatomik yapılar yoğunluklarına göre gri skalasında monitöre yansımış olur.



Görsel 2.10. *Konveks prob ile sağıtal düzlemde dil (sol) ve lineer prob ile koronal düzlemde ağız tabanı kasları (sağ) görüntüsü* (<http-10>, <http-11>)

M-mode ise B-mode ile oluşan görüntünün zaman içindeki hareketini grafik halinde gösterir. B-mode ile görüntülenen dokunun hareket hızı, aralığı ve büyüklüğü M-mode ile ölçülebilir (Sonies ve diğ., 2003).

Sonies ve diğ. (2003), US teknolojisinin ilerlemesiyle birlikte oral, farengeal ve larengeal anatomiye görüntülemek için prob seçeneklerin arttığını ve tüm gerçek-zamanlı US sistemlerinin yutma çalışmasında kullanmak için uygun olduğunu belirtmişlerdir. Ayrıca radyasyon riski de olmadığından (Chan ve Perlas, 2011), deneme ve veri kaydetme konusunda bir kısıtlama bulunmaması daha sonra analiz etmek için birçok görsel kayıt alınmasına olanak tanımaktadır (Sonies ve diğ., 2003).



Görsel 2.11. B-mode (üst) ve M-mode'da (alt) ağız tabanı kasları eş zamanlı görüntüsü

2.3.2. Ultrasonografik görüntüleme yöntemiyle yapılan ilk çalışmalar

US cihazı ilk olarak 1950'lerde piyasaya sürülmüş olsa da tıbbi amaçlar için kullanılmaya başlaması 1960'ları bulur (Kendall ve diğ., 2007). Farklı klinik uzmanlık alanlarınca kullanılması 1970'lerde başlar ve yutma çalışmalarında kullanılması da bu tarihlere denk gelir (Skolnick, Zagzebski ve Watkin, 1975; Stevens, 1978). 1980'lerin başında gerçek-zamanlı US cihazının geliştirilmesiyle günümüzde yapılan USG çalışmalarının temeli atılmış olur. Yutma alanında yapılan ilk çalışmalar dil konturu, dil hareketleri ve oral yumuşak dokular ile orofarengeal yutma süresi üzerinde durmuştur (Fuhrmann ve Diedrich, 1994; Gritzmann ve Frühwald, 1988; Kendall ve diğ., 2007; Shawker ve diğ., 1984; Shawker ve diğ., 1983; Sonies ve diğ., 1988; Stone ve Shawker, 1986). Bu ilk çalışmalar ileri araştırmalar için temel teşkil etmiştir.

Elde taşınabilen gerçek-zamanlı USG ile yapılan ilk çalışmalardan biri Shawker, Sonies, Hall ve Baum'un (1984) 10 sağlıklı katılımcının 5 ml su yutma esnasında dil ve hyoid hareketini gözledikleri çalışmadır. Dilin bolusu farenkse itmesinin detaylı şekilde gözlemlendiği çalışmada hyoid kemiği dil kökündeki akustik gölgesi ile ayırt edilmiştir.

Shawker, Sonies, Stone ve Baum'un (1983) 8 sağlıklı birey ile disfajili ve kronik aspirasyonlu nörolojik bir hastanın 5ml su yutma esnasındaki dil hareketlerini USG ile karşılaştırdıkları çalışmada ise sağlıklı bireylerin dil hareketleri net bir şekilde görüntülenmiş ve disfajili hastada dil hareketi ve bolus formasyonu olmadığı tespit edilmiştir. Bir başka çalışmada Stone ve Shawker (1986) 6 sağlıklı katılımcının diline sabitledikleri bir pellet ile yutma esnasında dil konturu hareketini evreler halinde tanımlamış ve pellet pozisyonu ile hyoidin üç aşamalı hareketleri ilişkilendirilmiştir. Çalışmalar sonucunda USG'nin ağız tabanı kasları ile dil yüzeyi, kalınlığı ve hareketini net bir şekilde tespit ettiği, bolus geçişinin zamansal sırası ve süresinin bu yöntemle ölçülebileceği rapor edilmiştir. Ayrıca bu çalışmalar VFS gibi yöntemlerle çok üzerinde durulmayan oral evrenin önemini vurgulamıştır.

Aynı ekibin bir başka çalışmasında (Shawker ve diğ., 1984) ise sağlıklı bir katılımcının ağız tabanı ve dil kasları sajjital ve koronal pozisyonlarda görüntülenmiştir. Bu yöntemle dil yüzeyinin yanı sıra genioglossus, geniohyoid, mylohyoid ve digastrik kaslar net biçimde belirlenmiş, hyoid ise akustik gölgesi aracılığıyla tanınmıştır. Ekip bu bulguları, insan kadavrasından alınmış bir dilin USG ile incelenmesiyle karşılaştırarak doğrulamıştır. Bu çalışmada ayrıca /k/, /u/ ve /i/ fonemlerinin artikülasyonunda dil şekli de saptanmış ve USG'nin artikülasyon bozukluklarında biogeribildirim metodu olarak kullanılma potansiyeli olduğu belirtilmiştir.

Dil ve ağız tabanı anatomisini USG ile detaylı olarak inceleyen bir başka çalışma ise Gitzmann ve Frühwald (1988) tarafından yapılmıştır. Dilin intrinsek kaslarının ayırt edilemediği bu çalışmada tüm 25 katılımcının dil arteri ile submandibular ve sublingual salgı bezlerinin tespit edilebildiği, dil ve ağız tabanı anatomisinin bu yöntemle hatasız ve dinamik bir şekilde izlenebildiği gösterilmiştir.

Oral anatomi ve dil hareketlerinin yanı sıra farklı yutma dinamikleri de ilk çalışmaların konusu olmuştur. Örneğin, Sonies ve diğ. (1988) dört yaş grubundan 47 sağlıklı katılımcının oral-farengeal yutma süresini USG ile ölçtükleri çalışmada yaşlanmanın bu süreye etkisini incelemiştir. Yaşın artmasıyla birlikte yutmada dil hareket süresinin arttığı gözlenmiş, oral ve farengeal evrede dil ve hyoid hareketlerinin süre bazındaki farklılığının yaştan etkilendiği tespit edilmiştir. Ekip bu yapıların en iyi VFS

ile görüntülense bile US görüntülerinin bu değişikliği tespit etmede başarılı olduğunu öne sürmüştür.

Fuhrmann ve Diedrich (1994) ise normal ve anormal yutmayı ayırt etmede USG'nin uygun bir yöntem olup olmadığını test etmiştir. Farklı yaş gruplarından 20 normal ve 40 disfajili bireyin katıldığı çalışmanın sonucunda USG'nin özellikle çocuklarda dil itimi gibi anormal dil hareketlerini tespit etmede kullanışlı bir yöntem olduğunu bildirmiştir.

Zaman içinde US teknolojisinin gelişmesi ve hem hastanelerde hem de araştırma laboratuvarlarında cihazlara erişimin kolaylaşması ile dil-konuşma bozuklukları alanındaki klinisyen ve araştırmacılar yutma çalışmalarına bu alternatif yöntemi de dahil etmeye başlamıştır. Böylelikle yutma sırasında oral ve farengeal evre dinamikleri ile orofarenks kaslarının ve diğer yumuşak dokuların incelenmesinde hızlı ve risksiz yeni bir alternatif olan USG'nin kullanımı yaygınlaşmaya başlamıştır (Bressmann ve diğ., 2005; Sonies ve diğ., 2003).

2.3.3. Ultrasonun yutma çalışmalarında kullanım alanları

OD tanısında ve yutma araştırmalarında radyasyon gibi etkilerinin olmamasının yanı sıra taşınabilir ve risksiz bir yöntem olmasından ötürü USG standart yöntemlere tamamlayıcı bir alternatif olarak kullanılmaktadır.

Yapılan araştırmalar VFS aracılığıyla değerlendirmenin invazif ve maliyetli olduğu belirli yutma dinamiklerinin USG ile daha pratik ve risksiz şekilde değerlendirilebileceğini (Huckabee ve diğ., 2016); dil, ağız tabanı kasları, hyoid, lateral farengeal duvar, larenks ve özofageal sfinkterler gibi yutmaya katılan yapıların hareketlerinin USG ile gerçek-zamanlı görüntülenebileceğini göstermiştir (Ahn ve diğ., 2015; Chen ve diğ., 2017; Corcoran, 2011; Garel ve diğ., 1994; Huang ve diğ., 2009; Kuhl ve diğ., 2003; Miller ve diğ., 2003; Miller ve Watkin, 1997; Morinière ve diğ., 2013; Ohkubo ve Scobbie, 2018; Peng ve diğ., 2000; Scarborough ve diğ., 2010; Watkin, 1999). Yutmayı gerçek-zamanlı olarak görüntüleyen tanısal USG, bu yapıların videokayıt sırasındaki görüntülerinin *freeze* seçeneğiyle dondurularak detaylı olarak incelenebilmesine ve böylelikle sadece niteliksel değil niceliksel analizine de olanak tanımaktadır (Watkin, 1999).

İnvazif olmaması, pratik ve güvenilir tanısal bilgi sunması ile USG bahsedilen yapıların farklı yaş gruplarında (Engel-Hoek ve diğ., 2012; Geddes ve Sakalidis, 2016; McClellan ve diğ., 2010; Miller ve Kang, 2007; Miller ve diğ., 2003; Scarborough ve

diğ., 2010; Yabunaka ve diğ., 2011, 2012; Yang ve diğ., 1997); farklı patolojilerde (Blyth, McCabe, Madill, ve Ballard, 2017; Casas, McPherson, ve Kenny, 1995; Cui ve diğ., 2015; Hsiao ve diğ., 2012; Huang ve diğ., 2009; Kim ve diğ., 2015; Ogawa ve diğ., 2018; Engel-Hoek ve diğ., 2013; Watkin ve diğ., 2001); farklı kıvam ve miktarlarda (Gao ve diğ., 2013; Ohkubo ve Scobbie, 2018); kontrast madde gerektirmemesi ile çeşitli yiyecek tiplerinde (Corcoran, 2011; Wijk, Wulfert, ve Prinz, 2006); farklı yutma tipleri ve oklüzyonlarda (Galén ve Jost-Brinkmann, 2010; Kikyo ve diğ., 1999; Peng ve diğ., 2004; Peng ve diğ., 2003) ve farklı pozisyonlarda (Ahn ve diğ., 2015) incelenip karşılaştırılmasına olanak sunmuştur.

Sunduğu imkanlar doğrultusunda USG ile yapılan çalışmalar birincil olarak oral evreye odaklanmıştır. Dil hareketleri, ağız tabanı ve çiğneme kaslarının rahatlıkla ayırt edilebilmesi bu yapıların incelenmesinde USG'yi önemli bir yöntem haline getirmiştir. Hatta güncel değerlendirme yöntemleri arasında oral evrenin yatak başında uygulanabildiği tek yöntem USG'dir çünkü VFS taşınabilir olmadığından yatak başı uygulama için uygun değildir, FEYÇ ise oral evreyi görüntüleyememektedir (Engel-Hoek ve diğ., 2017). Oral evre patolojilerinin birçok farklı hastalıkta görüldüğü ve disfajili bireylerin önemli bir kısmının yoğun bakım ünitelerinde tedavi gördüğü göz önüne alındığında USG'nin yalnızca araştırma amaçlı değil klinik uygulamalar için de önemli bir araç olduğu anlaşılmaktadır.

USG ile oral yutma değerlendirmesinde en sık bakılan parametre dil hareketleri olmuştur. Oral kavite içinde olduğundan yutma ve konuşmada dil hareketinin başka yöntemlerle incelenmesi ve niceliksel tanımlanması zordur ancak USG ile oral yapılar risksiz incelenebilir (Bressman ve diğ., 2005). Bununla birlikte, değerlendirmenin risksiz tekrar edilebilmesi oral evrede detaylı ve dinamik yumuşak doku görüntülemesinde USG'yi VFS'den üstün kılar (Chi-Fishman, 2005).

Oral kavite görüntüleri US probunun çene altına yerleştirilmesiyle elde edilir. Kullanım amacına göre lineer ya da konveks prob aracılığıyla sajjital veya koronal düzlemde görüntü alınabilir. Böylelikle yetersiz bolus kontrolü, prematür kaçak, azalmış dil hareketleri ve çoklu yutma davranışları gibi oral evre bozuklukları submental USG ile gözlenebilmektedir (Hsiao ve diğ., 2013).

Sağlıklı bireylerin yutmadaki dil hareketleri de USG çalışmalarının konusu olmuştur. Yaşları 8 ile 50 arasında değişen 55 sağlıklı bireyin yutma esnasında dil hareketlerinin USG ile incelendiği bir çalışmada dil hareketleri ortalama süre, hareket aralığı ve yutma hızı bazında ölçülmüş ve USG'nin sağlıklı bireylerin dil hareketlerinin

tanımlanmasında uygun bir yöntem olduğu sonucuna varılmıştır (Peng ve diğ., 2000). Benzer bir çalışma yine aynı yaş grubundan 55 sağlıklı bireyin dil sırtı hareket örüntüsü ve süresini M-mode ile incelemiş ve sonuç olarak US cihazının dil sırtı aktivitesini tespit etmede yan etkisi olmayan kullanışlı bir araç olduğu gösterilmiştir (Peng ve diğ., 2007). Çalışma sonucunda bu yöntem dil işlev bozukluklarının tanısında ortodontistlere ve dişçilere de tavsiye edilmiştir.

Ortodontik problemler yutmada oral evrenin doğal seyrini, özellikle dil hareketlerini etkileyebilmekte ve bu ortak problemin çözümü DKT uzmanları ile ortodontistlerin iş birliğini gerektirmektedir. En uygun tedaviyi sunabilmek için yutma fonksiyonunun durumu göz önünde bulundurulmalı ve dil hareketleri hem çiğneme hem de yutmada önemli olduğundan analiz edilmelidir (Ono ve diğ., 2009). Başka yöntemlerle görüntüleme zorluğundan ötürü dil işlevinin fizyolojik önemi hak ettiği ilgiyi göremese de USG ile yapılan çalışmalar ortodontik problemlere de ışık tutmaktadır (Ono ve diğ., 2009). Örneğin, pediatrik popülasyonda yapılan bir çalışma açık kapanış ve dil hareketi arasındaki ilişkiyi incelemiştir (Kikyo ve diğ., 1999). Açık kapanış, dişler kapatıldığında alt ve üst dişlerin birbirine temas etmemesini tanımlayan bir ortodonti terimidir ve bu durumun yutmada dil hareketinin doğal seyrini etkileyebileceği düşünülmektedir. Bu yüzden, bu çalışmada dil hareketi ve açık kapanış oklüzyonu arasında bir ilişki olup olmadığını belirlemek için, yaşları 6 ile 10 arasında değişen açık kapanışlı 10 katılımcı ile 10 sağlıklı katılımcının yutma esnasında dil yüzeyi hareketleri USG ile kıyaslanmıştır. Çalışma sonucunda iki grup arasında dilin orta kısmında süre ve hızlanma arasında bir fark tespit edilmemiş, ancak dilin arka kısmında süre ve hızlanmanın açık kapanışlı grupta arttığı gözlenmiştir. Bu sonuca dayanarak, açık kapanışlı çocukların dile daha çok baskı uygulayarak patolojik dil-itimi yutma hareketi gösterdikleri bulunmuştur.

Bazı orofasiyel biçim bozukluklarında dil-itimi yutmanın etkisi olduğu için, başka bir çalışmada dil-itimi yutma tipinde dil hareketleri USG ile detaylı şekilde incelenmiştir (Peng ve diğ., 2004). Yaşları 13 ile 21 arasında değişen 40 sağlıklı ve 15 dil-itimi yutmalı katılımcının dil hareketleri 3 ml ve 5 ml su içme esnasında incelenmiş ve dil-itimi yutması olan bireylerin dil hareket sürelerinin kontrol grubuna kıyasla uzun olduğu görülmüştür. Bu çalışmada iki yutma biçimi arasındaki farklı hareket örüntüleri tespit edilebilmişken, bir başka çalışmada ise bu iki yutma tipi kuru yutmada niteliksel olarak ayırt edilememiştir (Galén ve Jost-Brinkmann, 2010).

İki yutma tipi arasındaki farklılıkları USG ile görüntüleyen bir diğer çalışmada ise (Peng ve diğ., 2003), dil işlevini değerlendirmede en sık bakılan parametre olan dil yüzeyi

hareketinin dil-itimi ve normal yutma arasındaki farkı belirlemek için yeterli olmadığı bulunmuştur. Buna karşın, genioglossus hareketinin grup içinde özdeş olduğu ancak iki grup arasında anlamlı derecede farklılaştığı görülmüştür. Dolayısıyla genioglossus hareketinin iki yutma tipinin farklı örüntülerini saptamada belirleyici olduğu ve USG'nin bu farklılığı tespit etmede başarılı bir yöntem olduğu savunulmuştur.

Mandibulayı aşağı çekerek ağız açmada önemli rol oynayan ağız tabanı kasları ve bolus transiti gibi yutmada birçok kritik işlevi olan dil kasları farklı patolojilerden etkilenebildiğinden yutma terapilerinin önemli bir hedefidir ve bu kaslar güçlendirme egzersizleri ile gelişme göstermektedir (Cichero, 2006; Huckabee ve diğ., 2016). USG aracılığıyla genioglossus gibi dil kasları ile geniohyoid, mylohyoid ve digastrik kaslardan oluşan ağız tabanı kasları net biçimde görüntülenebildiği (Çiyiltepe ve diğ., 2004) ve kas kalınlıklarının cihazın ölçüm işlevi ile ölçülerek olası kas atrofisi ve hipertrofisi tespit edilebildiği (Stone, 2005) için, USG hem terapideki bu hipertrofik gelişimi izlemede hem de bu kasların yapısal bozulmalarını saptamada uygun bir yöntemdir. Özellikle nöromuskuler hastalık kaynaklı disfajisi olan bireyler oral evrede sorun yaşadığından, bu popülasyonda dil ve ağız tabanı kaslarının anatomik ve fonksiyonel açıdan değerlendirilmesi önem arz etmekte, VFS ya da FEYÇ ile detaylı görüntülenemeyen bu yapıların değerlendirilmesinde USG uygun bir yöntem olarak önerilmektedir (Engel-Hoek ve diğ., 2017).

Bir çeşit nöromuskuler hastalık olan Duchenne Muskuler Distrofili (DMD) bireylerde digastrik kaslardaki distrofik değişimler, hyoid hareketini azaltarak ÜÖS açılışını engellediği için yutma sorunlarına yol açabilmektedir (Engel-Hoek ve diğ., 2013). DMD kaynaklı disfajinin altında yatan sebepleri inceledikleri geniş kapsamlı çalışmada Engel-Hoek ve diğ. (2013) DMD'li katılımcıların ağız tabanı ve dil kaslarını USG ile analiz etmiş ve hastalığın aşamaları ilerledikçe kasların da aşamalı olarak distrofik değişim gösterdiğini tespit etmiştir. Bu durumun ise güç kaybına ve özellikle katı yiyeceklerin alımında zorlanmaya sebep olduğu rapor edilmiştir. Araştırmacılar bu kas grubunun incelenmesinde USG'nin başarılı bir yöntem olduğunu belirtmiş ve klinik uygulamalarda kullanımını teşvik etmiştir.

Ogawa ve diğ. (2018) ise sarkopenik ve sarkopenik olmayan 55 disfajili bireyin dil kasları yapısı ve geniohyoid kası arasındaki farklılıkları USG ile incelemiştir. Dil kası kütlelerinin sarkopenik disfajili bireylerde diğer gruba oranla daha küçük olduğu saptanmış ve sarkopenik disfajinin artmış dil kası yoğunluğu ile bağlantılı olduğu belirtilmiştir.

Oral evreye kıyasla farengeal evrede USG kullanımı daha kısıtlıdır (Sonies ve diğ., 2003), ancak önceleri USG ile değerlendirmenin mümkün olmadığı söylenen farengeal birikme ve aspirasyon gibi durumlar güncel çalışmalarla başarılı şekilde tespit edilmeye başlamıştır (Miura ve diğ., 2014, 2016). Bu evrede USG ile en yaygın incelenen yapılardan biri hyoid kemiktir. Yüksek frekanslı ses dalgaları kemik gibi yoğun yapılardan geçemediği için hyoid doğrudan görüntülenemez ancak oluşturduğu akustik gölge sayesinde kolayca tanınıp yutma sırasındaki hareketi izlenebilir. Böylelikle USG'nin kemik dokuları görüntülemeadaki bu dezavantajı hyoid için bir avantaja dönüşmektedir (Chi-Fishman, 2005; Sonies ve diğ., 2003).

Güncel bir çalışma yutma sırasında hyoid hareketinin USG ile değerlendirilmesinin güvenilirliğini test etmiştir (Chen ve diğ., 2017). Çalışmada disfajili 10 katılımcıdan alınan görüntüler 2 puanlayıcı tarafından değerlendirilmiş ve bulgular aynı hastaların VFS verileriyle kıyaslanmıştır. Sonuca göre USG'nin hyoid hareketini VFS bulgularıyla örtüşür şekilde tespit ettiği ve puanlayıcılar arasında güvenilirliğin sağlandığı ortaya çıkmıştır. Hyoid hareketinin puanlayıcılar arası tutarlık değerlendirmesiyle incelendiği başka bir çalışmada da benzer sonuçlar elde edilmiş (Macrae ve diğ., 2012), araştırmacılar USG'nin hyoid hareketini değerlendirmede güvenilir ve hassas bir yöntem olduğunu sonucuna ulaşmıştır.

Yabunaka ve diğ. (2011) sağlıklı hyoid kemik hareketini 20-80 yaş arası üç farklı yaş grubunda inceleyerek yaşa bağlı değişimleri gözlemeyi amaçlamıştır. Tüm yaş gruplarında hyoid kemik hareketinin VFS bulgularıyla örtüştüğü gözlenmiş ve yutma süresinin yaşla artarken, hyoid hareket aralığının azaldığı bulunmuştur. Araştırmacılar hyoid kemiğin hareketinin USG ile kolaylıkla gözlenebildiğini ve yutma anomalilerinin tespit edilebileceğini öne sürmüştür (Yabunaka ve diğ., 2011).

Hyoid kemiği hareketi ayrıca okul öncesi grubu sağlıklı çocuklarda da USG aracılığıyla sıvı ve püre kıvamı kullanılarak ölçülmüştür (Scarborough ve diğ., 2010). Bolus kıvamının hyoid kemik hareketini etkileyeceği hipotezine dayanarak 29 katılımcıdan alınan 346 görüntü analiz edilmiş, sıvı kıvamda cinsiyetler arasında anlamlı bir farklılaşma tespit edilmiştir. Sonuç olarak USG'nin bu popülasyonda kullanımının uygun olduğu ancak çalışma bulgularının başka araştırmalarla desteklenmesi gerektiği belirtilmiştir.

Bir başka çalışmada ise disfajili strok hastalarında dil kalınlığındaki değişimler ve hyoid kemik hareketi 5 ml su verilerek USG ile ölçülmüş, bulgular klinik disfaji şiddetiyle ilişkilendirilmiştir (Hsiao ve diğ., 2012). Çalışmaya 30 tüple beslenen ve 30 oral beslenen

disfajili strok hastası ile 30 sağlıklı birey dahil edilmiş, hyoid hareketi VFS ve USG ile değerlendirilmiştir. İki yöntem arasında korelasyon tespit edilen çalışmada, tüple beslenen grupta dil kalınlığı ve hyoid hareketinin önemli ölçüde azaldığı bulunmuştur. Bu yöntemin yutma değerlendirmesinde yüksek güvenilirlikli bir araç olduğu bildirilmiştir.

Hyoid hareketi ile birlikte yutma sırasında hava yolu korunumunun önemli fizyolojik süreçlerinden larengeal elevasyon da USG ile yapılan çalışmaların konusu olmuştur. Lineer prob ile larenksin anatomi ve fizyolojisi yutma anında, öncesinde ve sonrasında incelenebilmektedir. Hyoid-larenks yaklaşmasını tespit etmede USG güvenilirliğini değerlendiren Huang ve diğ. (2009) çalışmada disfajisi olan ve olmayan 40 strok hastasının verilerini 15 sağlıklı katılımcının verileriyle kıyaslamıştır. Serbest pozisyonda hyoid-larenks mesafesinin katılımcılar arasında farklılık göstermediği, yutma esnasında ise disfajili grupta hyoid-larenks yaklaşmasının disfajili olmayanlara göre anlamlı derecede azaldığı görülmüştür. Ayrıca disfajili hastaların VFS sonuçları USG bulgularıyla karşılaştırılmış ve bulguların çok benzer olduğu ve USG'nin hyoid-larenks yaklaşmasını niceliksel olarak ölçmede güvenilir bir araç olduğu sonucuna varılmıştır

Ahn ve diğ. (2015) ise USG'nin hyoid-larenks yaklaşmasını farklı pozisyonlarda tespit etmede güvenilirliğini test etmiştir. Hyoid ve tiroid kartilaj arasındaki mesafe 20 sağlıklı katılımcıda oturma ve sırtüstü yatma pozisyonunda 5 ml su verilerek incelenmiştir. Pozisyonlar arasında anlamlı bir farklılığın bulunmadığı çalışmada hyoid-larenks yaklaşmasında cinsiyetin de etkisi olmadığı, larengeal elevasyonun tüm grupta benzer olduğu görülmüştür.

Larengeal elevasyonun 42 sağlıklı ve 18 nörojenik disfajili katılımcıda incelendiği bir diğer çalışmada, tiroid kartilaj ve hyoid arasındaki mesafenin USG ile ölçülebildiği ve larengeal elevasyon boyutunun bu iki yapının serbest ve yutma anındaki mesafesi ölçülerek hesaplanabileceği gösterilmiştir (Kuhl ve diğ, 2003). Hyoid-tiroid mesafesinin larengeal elevasyon sırasında sağlıklı katılımcılarda %61 azalırken disfajili grupta %42 azalma gösterdiği tespit edilmiştir (p<.000). Yutma bozukluğunun larengeal elevasyonda azalmaya sebep olduğu ve USG'nin nörojenik disfajili bireylerde bozulmuş larenks hareketini göstermede etkin bir yöntem olduğu bildirilmiştir.

Yutma değerlendirmesinde eklektik bir yöntem öneren Komori ve diğ. (2008) ise USG'nin değerlendirmede tamamlayıcı yöntem olarak önemine vurgu yapmaktadır. Yatak başı yutma değerlendirmesi için yeni bir yöntem geliştirdikleri çalışmada USG ile FEYÇ'i eş zamanlı olarak birlikte kullanıp, bu eklektik yöntemle elde edilen bulguları yine eş zamanlı uyguladıkları VFS bulgularıyla kıyaslamıştır. Çalışmanın sonucunda

larengeal elevasyon başlangıcının VFS ve US ile tespit edildiği, bolusun dil kökünden valleküla ve piriform sinüslere ulaştığı görüntülenmiştir. Larengeal elevasyonun bu sırada en yüksek noktada olduğu hem VFS hem de US ile görülmüş, zamanlamaya dair iki yöntemin bulgularının neredeyse eşit olduğu saptanmıştır. Ayrıca larengeal elevasyonun hareket aralığı ve hareket süresi de VFS ile US ile ölçülmüş ve iki bulgunun neredeyse eşit ve pozitif ilişkili ($p<.000$) olduğu bulunmuştur. Bu çalışmanın sonucunda USG ile FEYÇ'in birlikte eşzamanlı kullanılmasıyla FEYÇ'in yutma sırasında anlık görüntü kaybı USG ile telafi edilmiştir. Bu yöntemin larengeal elevasyonu VFS kadar etkin bir şekilde gösterebildiği ve larengeal aktivitenin kinematik açıdan değerlendirilmesine olanak tanıdığı gösterilmiştir.

Son yıllarda USG'nin araştırma amaçlı kullanımını artış göstermiş, farengeal evrede hyoid hareketi ve larengeal elevasyon daha yaygın çalışılmasına karşın, lateral farengeal duvar ve ÜÖS gibi yapılarla farengeal birikme ve aspirasyon gibi USG ile görüntülemenin zor olduğu düşünülen durumlar çalışmaların konusu olmaya başlamıştır. Aspirasyon riski doğurduğundan ötürü yutma sonrası farengeal birikmenin tespit edilmesi yutma değerlendirmesinin önemli parametrelerinden biridir. Miura ve diğ. (2016) USG'nin farengeal birikmeyi tespit etmedeki etkililiğini FEYÇ ile kıyaslanarak incelemiştir. Tiroid kartilaja sajjital pozisyonda koyulan prob ile vokal kordlar izlenmiş ve yutma sonrasında vokal kordların üst kısmındaki farengeal birikmenin yankısı tespit edilmiştir. Ortalama yaşı 70 olan disfajili 9 bireyden alınan US görüntüleri FEYÇ ile eş zamanlı olarak değerlendirilmiş ve US cihazının yutma sonrası farengeal birikmeyi tespit etme hassaslığının %62, belirliliğin %67 olduğu bulunmuştur. Araştırmacılar bu yöntemle disfajili bireylerde farengeal birikmenin tespit edilmesinin mümkün olduğunu ve USG'nin aspirasyon riskini invazif olmadan saptamada klinik rutinlerin bir parçası olabileceğini belirtmiştir.

Aynı ekip bir diğer çalışmada ise USG ile aspirasyon değerlendirmesini incelemiştir (Miura ve diğ., 2014). USG ile aspirasyonu tespit etmede yeni bir yöntem geliştirmeyi hedefleyen çalışmada tiroid kartilajın üstüne lineer prob koyularak vokal kordlar etrafındaki alan incelenmiştir. Eş zamanlı olarak VFS ve FEYÇ ile gözlenen 17 hastadan 42 US görüntüsü alınmış ve aspire edilen bolusun çevre yapılara göre daha parlak, ince ve uzun şekilde vokal kordlardan trakeye girdiği gözlenmiştir. Yöntemin aspirasyonu tespit etmedeki hassaslığı .64, belirliliği ise .84 olarak hesaplanmıştır. Bu yeni yöntemle hastaların risksiz ve invazif olmayan bir şekilde aspirasyon değerlendirmesine daha sık alınabileceği araştırmacılar tarafından savunulmuştur.

Miller ve Watkin (1997) ise lateral farengeal duvar kas aktivitesini USG ile incelenmiştir. Çalışmada 5 katılımcıya iki farklı miktarda sıvı verilerek farklı yutma manevralarında lateral farengeal duvar hareketi B-mode ile izlenirken M-mode ile kinematik ölçümleri alınmıştır. Hareket aralığı bazında anlamlı bir farklılık bulunmamış, ancak yutma manevraları arasında hareket süre bazında farklılaşmalar olduğu gözlenmiştir. Sonuç olarak, lateral farengeal duvar kas hareketlerini niceliksel değerlendirmede B/M-mode görüntülemenin etkin bir yöntem olduğu ve terapi etkilerinin değerlendirilmesinde önemli bir klinik araç olabileceği ortaya konmuştur.

Nadir çalışılan bir diğer yapı ise ÜÖS'tür. Açılma ve kapanmasında yaşanan sorunlar farengeal regürjitasyona sebep olarak aspirasyon riskini artıracığından, işlevinin korunması yutma fizyolojisi için önemlidir. Morinière ve diğ. (2013) USG ile ÜÖS görüntülemesi için yöntem geliştirmeyi ve standart protokol oluşturmayı hedeflemiştir. 20-56 yaş aralığında 25 sağlıklı katılımcıya üç kez 10 ml su verilerek boyun bölgesi USG ile görüntülenmiştir. Çalışmada ÜÖS kapalı ve açık pozisyondayken çapı ölçülmüş, su geçişinde ön ve lateral hareketi hesaplanmış, açılma süresi ve hareket süreleri ölçülmüştür. Sağlıklı bireylerde ÜÖS'e dair parametreleri tanımlayan bu çalışmada USG için standart protokol oluşturulmuş ve bu yöntemin Zenker Divertikulumu gibi ÜÖS'i etkileyen durumlarda yutma bozukluklarının değerlendirilmesinde kullanışlı olacağı belirtilmiştir.

Literatür bilgileri ışığında, US cihazının yutma değerlendirmesinde alternatif-tamamlayıcı bir yöntem olarak kullanılmasının birçok çalışma ile teşvik edildiği görülmüştür. Bu yöntemin avantaj ve dezavantajları yukarıda incelenen çalışmalar göz önünde bulundurularak Tablo 2.6'da ve uygulama alanları Tablo 2.7'de özetlenmiştir.

Tablo 2.6. USG'nin yutma değerlendirmesindeki avantaj ve dezavantajları

Avantajları	Dezavantajları
<ul style="list-style-type: none"> • Yumuşak doku etkinliğinin eşzamanlı gözlenebilmesi • Farklı kesitlerden dinamik olarak görüntü alınabilmesi • İnvazif olmaması • Radyasyon riski olmaması • Kontrast maddeye gerek olmaması • Taşınabilir olması • Güvenli ve rahat uygulama 	<ul style="list-style-type: none"> • Taranan bölge aralığının kısıtlı olması • Kemik yapıların görüntülenememesi • Aspirasyonun tespitinde yetersizlik Görüntülenen bölgedeki havanın görüntüyü bozması • Görüntülenen alan kısıtlı olduğundan farklı dinamiklerin aynı anda incelenememesi

-
- Tekrarlanabilir olması
 - Terapi gelişimini takip etmeye uygun olması
 - Dil ve ağız tabanının yapısal olarak görüntülenebilmesi
 - Biogeribildirim için uygun olması
 - Veri kaydetme, video görüntüleme ve bilgisayarlı ölçme seçeneği
 - Yatak başı muayeneye uygun olması
 - Hasta hazırlanma süresine gerek olmaması
 - Hastanın uyanık ve uyku durumundayken değerlendirilebilmesi
-

Tablo 2.7. *USG'nin yutma çalışmalarında kullanım alanları*

-
- Oral hazırlık ve orofarengeal bolus aktarımında bozuklukların tespiti
 - Ağız tabanı kas aktivitesinin değerlendirilmesi
 - Dil ve hyoid kemik etkileşiminin belirlenmesi
 - Larengeal elevasyonun değerlendirilmesi
 - Hyoid-tiroid kartilaj mesafesinin ölçülebilmesi
 - Yutma süresinin belirlenmesi
 - Bolus hacmi ve kıvamının çalışılabilmesi
 - Lateral farengeal duvarın hareketinin değerlendirilmesi
 - Azalmış salivanın etkilerinin değerlendirilmesi
 - Nöromusküler durumların etkilerinin değerlendirilmesi
 - Kas simetrisinin değerlendirilmesi
 - Radyasyon ve cerrahi müdahale etkilerinin değerlendirilmesi
 - Belirgin vokal kord etkinliğinin değerlendirilmesi
 - Bebeklerde emme hareketinin incelenmesi
 - Terapötik müdahalenin kısa ve uzun vadeli etkilerinin tespit edilmesi
-

2.4. Çalışmanın Önemi

Literatürde çeşitli yaş grupları ve patolojilerde yutmanın farklı dinamiklerine dair USG ile çalışmalar yapılmış olmasına karşın ağız tabanı kaslarının kinematik açıdan incelendiği bir çalışmaya rastlanmamıştır. Ağız tabanı kasları mandibulayı baskılayarak ağzın açılması, hyoid kemiğin öne ve yukarı hareketi gibi etkin bir yutma gerçekleştirebilmek önemli işlevleri bulunmaktadır. Bu yüzden bu kasların işlevsel olarak tanımlanması terapi planlaması ve süreci için önemli bir unsurdur. Literatürdeki bu açığın kapatılması açısından mevcut çalışmanın önemli bir konuma sahip olduğu

düşünülmektedir. Bu çalışmada, literatürde oral kasların incelenmesine dair uygun bir yöntem olduğu savunulan USG ile ağız tabanı kaslarının kinematik değerlendirilmesi yapılmıştır.

3. GEREÇ VE YÖNTEM

3.1. Araştırmanın Modeli

OD tanısı almış vaka grubu ile herhangi bir yutma problemi olmayan sağlıklı kontrol grubunun ağız tabanı kasları hareket süresinin ve hareket aralığının farklı miktarlarda su yutma esnasında USG yöntemi ile incelenip kıyaslandığı bu çalışmada tanımlayıcı ve karşılaştırmalı araştırma modeli kullanılmıştır.

3.2. Araştırmanın Katılımcıları

Katılımcılar disfaji ve kontrol grubu olmak üzere ikiye ayrılmış ve katılım gönüllülük esasına dayalı olarak sağlanmıştır. Disfaji grubunu Yunus Emre Devlet Hastanesi Mavi Hastane Yerleşkesi Yutma Kliniği'nden 10.01.2018-25.03.2018 tarihleri arasında OD tanısı almış ve yutma terapisine başlamamış 20 erişkin katılımcı oluşturmaktadır. Kontrol grubu ise herhangi bir yutma bozukluğu ya da problemi olmayan, sağlıklı 20 erişkin katılımcıdan oluşmaktadır.

USG sırasında disfaji grubundaki 2 katılımcının yönergelere uymaması, 2 katılımcının ise yutma esnasında baş pozisyonu sabitliğinin sağlanamaması sebebiyle veri alınmadığından bu katılımcılar çalışmaya dahil edilmemiştir. Çalışmaya dahil edilen 36 bireyin %67'si erkek, %33'ü kadındır ve yaşları 33 ile 72 (ort. 53,14±11,96) arasında değişmektedir. Katılımcıların demografik bilgileri Tablo 3.1'de verilmiştir.

Tablo 3.1. Katılımcıların Demografik Bilgileri (n=36)

Grup	Cinsiyet		Yaş			
	Kadın	Erkek	Min	Max	Ort.	SS
Kontrol	3	17	33	72	47,85	9,80
Disfaji	9	7	38	72	59,75	11,31
Toplam	12	24	33	72	53,14	11,96

Çalışmaya dahil edilen 16 orofarengeal disfajili bireyin mevcut patolojileri demans (4), Parkinson hastalığı (3), serebrovasküler olay (3), serebral palsi (2), travmatik beyin hasarı (1), dil kanseri (1), boyun tümörü (1) ve amiyotrofik lateral skleroz (1) olarak değişiklik göstermektedir.

3.3. Veri Toplama Araçları

3.3.1. Disfaji handikap indeksi

Silbergleit ve diğ. (2012) tarafından geliştirilen DHI, yutma bozukluğunun hasta üzerindeki duygusal, fonksiyonel ve fiziksel engelleyici etkilerini belirlemek amacıyla kullanılmaktadır. Hastanın kendi kendini değerlendirmesine dayanan ölçek fiziksel, duygusal ve fonksiyonel olmak üzere 3 alt-ölçeğe ayrılmaktadır. Ölçekte 3'lü Likert skalası ile puanlanan toplam 25 madde bulunmaktadır. Ölçeğin puanlaması 'hiçbir zaman' seçeneği için 0 puan, 'ara sıra' seçeneği için 2 puan ve 'her zaman' seçeneği için 4 puan olarak hesaplanmakta ve elde edilen puana göre değerlendirme şu şekilde yapılmaktadır:

- 1-24 puan : Hafif derece yutma bozukluğu
- 25-75 puan : Orta derece yutma bozukluğu
- 76-100 puan : Şiddetli derece yutma bozukluğu

Çalışmada DHI'nin Türkçe versiyonu kullanılmıştır (Çiyiltepe ve Sarıyer, 2017). (EK-1)

3.3.2. Yutma fonksiyonu tarama testi

Belafsky ve diğ. (2008) tarafından geliştirilen EAT-10, disfaji semptomlarının şiddetini belirlemede ve terapi çıktılarına takip etmede kullanılan en yaygın tarama testlerinden biridir. Toplam 10 sorudan oluşan testte her soru 0-4 skalasında puanlanır. Elde edilen test puanı 3 ve üzerinde ise yutma güçlüğüne işaret eder.

Çalışmada EAT-10 Nestle 2009 revizyon formu kullanılmıştır. (EK-2)

3.3.3. Mini nütrisyonel değerlendirme

Guigoz ve diğ. (1996) tarafından geliştirilen MNA öncelikli olarak geriatric popülasyonda beslenme durumunu ve malnütrisyon riskini değerlendiren ve erken müdahaleye olanak tanıyan bir değerlendirme aracıdır. Tarama ve değerlendirme olmak üzere iki bölümden oluşan test hastanın beslenme ve sağlık durumu, hayat kalitesi, bilişi, bağımsızlık durumu ve hareketliliği gibi özelliklerine dair sorulardan oluşmaktadır. Tarama kısmı tamamlandıktan sonra elde edilen puan 11 ve altında ise değerlendirme kısmı ile devam edilir. Elde edilen puana göre nütrisyonel durum belirlenir. MNA gösterge puanlaması Tablo 3.2'de verilmiştir.

Tablo 3.2. MNA gösterge puanlaması

Tarama (en fazla 14 puan)	Değerlendirme (en fazla 30 puan)
12-14 puan : Normal nütrisyonel durum	24-30 puan : Normal nütrisyonel durum
8-11 puan : Malnütrisyon riski altında	17-23,5 puan : Malnütrisyon riski altında
0-7 puan : Malnütrisyonlu	17 puandan aşağı : Malnütrisyonlu

Çalışmada MNA Nestle 2006 revizyon formu kullanılmıştır. (EK-3)

3.3.4. Mindray Z5 tanısal ultrason sistemi

Bu çalışmanın amaçları doğrultusunda Mindray Z5 Tanısal Ultrason Sistemi ile 7.5 MHz frekanslı 75L38EA model lineer prob kullanılmıştır.

3.4. Veri Toplama ve Uygulama Süreci

Bu çalışmanın gerçekleştirilmesi için Anadolu Üniversitesi Etik Kurulu onayı alınmıştır. (EK-4) Katılımcılara çalışma hakkında bilgi verilmiş ve elde edilen verilerin kullanılabilmesi için Gönüllü Katılım Formu ile Gönüllü Katılım Vekil/Hasta Yakını İzin Formu aracılığıyla onayları alınmıştır. (EK-5, EK-6)

Katılımcıların yutma fonksiyonu ve beslenme durumu DHI, MNA ve EAT-10 aracılığıyla klinisyen eşliğinde değerlendirilmiştir. Değerlendirme sonrası her katılımcı USG için düzenlenmiş muayenehaneye bireysel olarak alınmıştır. Katılımcıya çalışmanın USG prosedürü ile ilgili detaylı bilgi verilmiş, izlenecek adımlar açıklanmıştır. Dikey ve oturur pozisyonundaki katılımcının başı ortopedik boyun yastığı ile sabitlenmiştir. Prob, US jeli kullanılarak çene altına koronal pozisyonda yerleştirilmiş ve kuru yutma esnasında ağız tabanı kasları görüntüsü B-mode ve M-mode ile eşzamanlı olarak kayıt altına alınmıştır. Bu işlem katılımcıya sırasıyla 5 ml ve 10 ml su verilerek toplamda 3 kez tekrar edilmiştir. B-mode ile ağız tabanı kasları hareket örüntüleri izlenirken, M-mode ile bu örüntüler hareket-zaman grafiği şeklinde görüntülenmiş, böylelikle kinematik ölçümlerinin hesaplanması sağlanmıştır. Elde edilen görüntüler cihazın ölçüm fonksiyonu ile hesaplanmak üzere US cihazının belleğinde depolanmıştır.

3.5. Veri Analizi

Kimlik bilgilerinin anonim kalması açısından, çalışmada elde edilen veriler katılımcılara rastgele verilen bir ID numarası ile eşleştirilerek Excel programına

aktarılmış ve SPSS 21.0 (Statistical Program for Social Sciences) istatistik paket programı ile analiz edilmiştir.

Katılımcıların DHI, EAT-10 ve MNA skorları ile birlikte boy, kilo ve VKİ bilgileri tanımlayıcı olarak analiz edilmiştir.

Çalışmanın bağımlı değişkenleri olan ağız tabanı kaslarının kinematik ölçümlerine ilişkin elde edilen veriler hareket süresi ve hareket aralığı olmak üzere iki ayrı veri seti olarak analiz edilmiştir. USG ile elde edilen iki veri setinin dağılımı Shapiro-Wilk Normallik Testi ile sınanmış ve verinin iki set için de normal dağılım gösterdiği bulunmuştur. Ancak Levene's Testi'ne göre varyansların homojen dağılmadığı görüldüğünden, veri setleri parametrik olmayan Mann-Whitney U Testi ile analiz edilmiştir.

4. BULGULAR

4.1. Giriş

Bu çalışmanın amacı, OD tanılı bireyler ile kontrol grubunun farklı miktarlarda su yutma esnasındaki ağız tabanı kasları hareket süresini ve hareket aralığını karşılaştırmaktır. Bu amaç doğrultusunda, ilk kısımda katılımcıların yutma fonksiyonları ile beslenme durumlarına dair elde edilen bulgular tanımlayıcı olarak sunulmuş, ikinci kısımda ise ağız tabanı kasları hareket aralığı ve hareket süresine dair USG ile elde edilen verinin analiz bulguları açıklanmıştır.

4.2. Katılımcıların Ölçek Puanlamalarına Dair Bulgular

4.2.1. Katılımcıların DHI puanlarına dair bulgular

Tablo 4.1’de görüldüğü gibi, DHI ölçeğinden elde edilen puanlar kontrol grubunda %100 0’dır ve disfaji grubunda ise 2 ile 68 arasında değişkenlik göstermektedir (ort. 34,50±22,42).

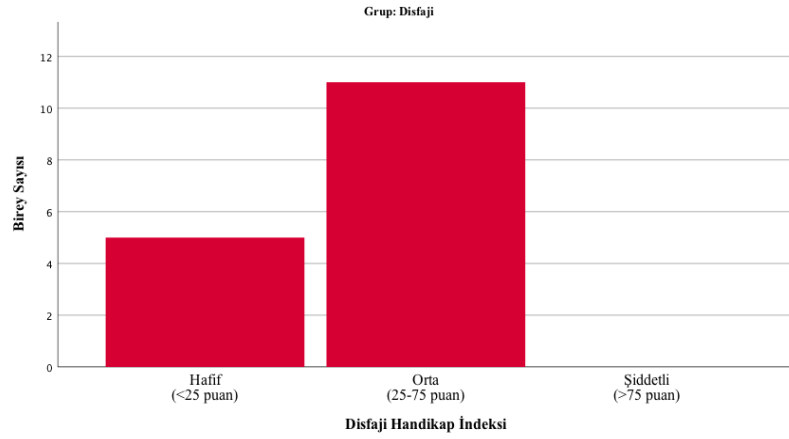
Tablo 4.1. Katılımcıların DHI puanlarına ilişkin bulgular

Grup	N	Min.	Max.	Ortalama	SS
Kontrol	20	0	0	,00	,00
Disfaji	16	2	68	34,50	22,42

Elde edilen puanlara göre yapılan yutma bozukluğunun sınıflandırılması Tablo 4.2’de verilmiştir. Tablo 4.2 incelendiğinde disfaji grubundaki katılımcıların %31,3’ünün hafif şiddetli yutma bozukluğu ve %68,8’inin ise orta şiddetli yutma bozukluğuna sahip olduğu bulunmuştur. Katılımcıların DHI puanlarına göre yutma şiddetinin dağılımı Şekil 4.1’de verilmiştir. Şekil 4.1’e göre disfaji grubundaki 5 katılımcı 25’ten az, 11 katılımcı ise 25-75 aralığında puan almıştır.

Tablo 4.2. DHI puanlarına göre yutma bozukluğunun sınıflandırılması

	Değerlendirme	Frekans	Yüzde
Disfaji	Hafif	5	31,3
	Orta	11	68,8
	Şiddetli	0	0
Total		16	100



Şekil 4.1. DHI puanlarına göre yutma şiddetinin dağılımı

4.2.2. Katılımcıların EAT-10 puanlarına dair bulgular

Tablo 4.3'te görüldüğü gibi, kontrol grubundaki katılımcıların %100'ü EAT-10 ölçeğinden 0 puan almışlardır. Disfaji grubunda ise EAT-10 puanları 4 ile 24 puan (ort. $14,25 \pm 6,77$) arasında değişmektedir.

Tablo 4.3. Katılımcıların EAT-10 puanlarına ilişkin bulgular

Grup	N	Min.	Max.	Ortalama	SS
Kontrol	20	0	0	,00	,00
Disfaji	16	4	24	14,25	6,77

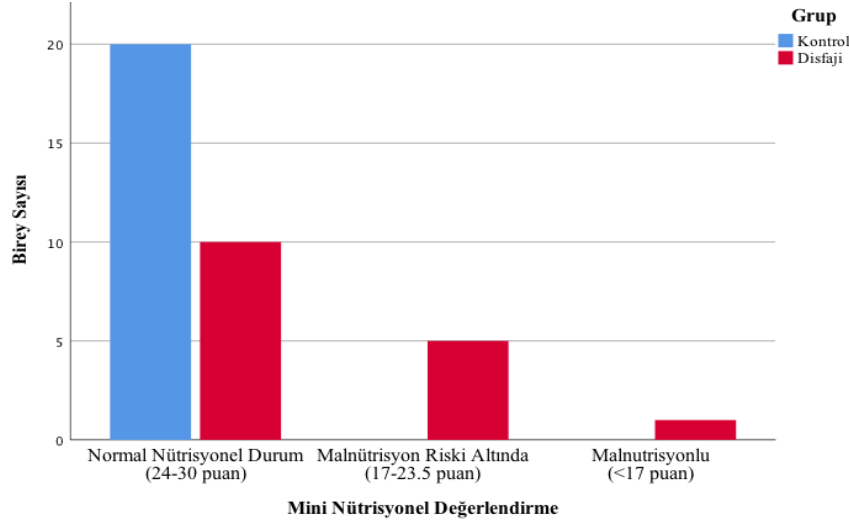
4.2.3. Katılımcıların MNA sonuçlarına dair bulgular

Tablo 4.4'te görüldüğü gibi, MNA ölçeği sonuçlarına göre kontrol grubunun %100'ünün normal nütrisyonel durumda olduğu bulunmuştur. Disfaji grubunun ise %62,5'inin normal, %31,3'ünün malnütrisyon riski altında, %6,3'ünün ise malnütrisyonel durumda olduğu görülmüştür.

Tablo 4.4. Katılımcıların MNA sonuçlarına ilişkin bulgular

Grup	Değerlendirme	Frekans	Yüzde	Kümülatif Yüzde
Kontrol	Normal	20	100	100
Disfaji	Normal	10	62,5	62,5
	Risk	5	31,3	93,8
	Malnütrisyon	1	6,3	100
	Total	16	100	

Katılımcıların MNA değerlendirmesine göre beslenme durumlarının dağılımı Şekil 4.2’de verilmiştir. Şekil 4.2’de görüldüğü gibi, kontrol grubundaki 20 katılımcı normal nütrisyonel durumda iken disfaji grubunda 10 kişi normal, 5 kişi malnütrisyon riski altında ve 1 kişi ise malnütrisyonludur.



Şekil 4.2. MNA değerlendirmesine göre beslenme durumunun dağılımı

4.2.3.1 Katılımcıların boy, ağırlık ve VKİ bilgilerine dair bulgular

Katılımcıların MNA değerlendirmesi aracılığıyla elde edilen boy, ağırlık ve VKİ bilgilerine ilişkin bilgiler Tablo 4.5’te verilmiştir. Tabloya göre, boy uzunlukları kontrol grubunda 155 cm ile 185 cm (ort. 171,90±8,94), disfaji grubunda 152 cm ile 188 cm (168,62±9,67); ağırlık kontrol grubunda 58 kg ile 95 kg (75,50±9,55), disfaji grubunda 50 kg ile 102 kg (74,56±12,78); VKİ kontrol grubunda 22,20 ile 31,24 (ort. 25,94±2,46), disfaji grubunda ise 17,93 ile 39,84 (ort. 26,63±5,43) aralığında olduğu bulunmuştur.

Tablo 4.5. Katılımcıların boy, kilo ve VKİ bilgileri

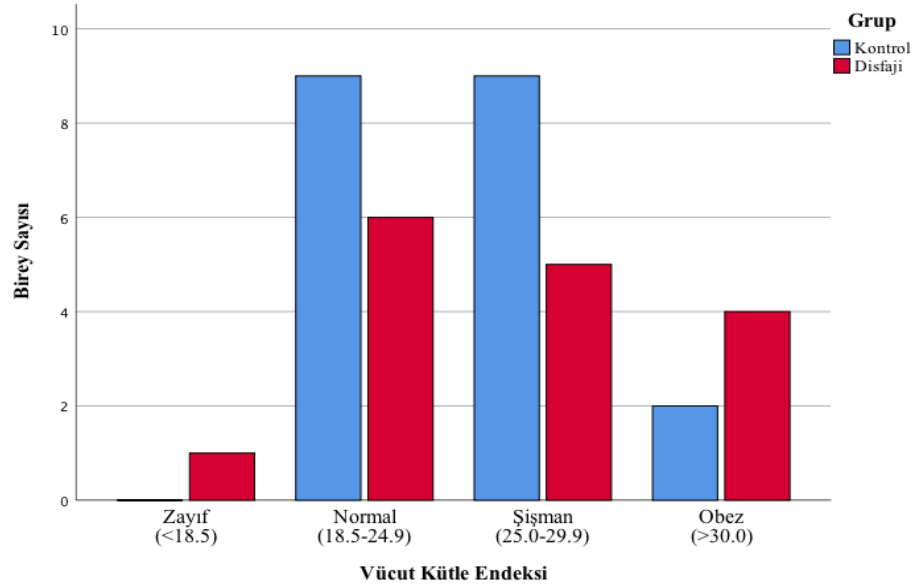
Grup		Min.	Max.	Ortalama	SS
Kontrol	Boy(cm)	155	185	171,90	8,94
	Ağırlık(kg)	58	95	75,50	9,55
	VKİ	22,20	31,24	25,94	2,46
Disfaji	Boy (cm)	152	188	168,62	9,67
	Ağırlık (kg)	50	102	74,56	12,78
	VKİ	17,93	39,84	26,63	5,43

Tablo 4.6’da görüldüğü gibi, VKİ’ne göre beden ölçü durumları kontrol grubunda %45 normal, %45 şişman, %10 ise obez olarak dağılırken, disfaji grubunda %6,3 zayıf, %37,5 normal, %31,3 şişman ve %25 ise obezden oluşmaktadır.

Tablo 4.6. Katılımcıların VKİ’ne göre beden ölçü durumları

Grup		Frekans	Yüzde	Geçerli Yüzde
Kontrol	Zayıf	0	0	0
	Normal	9	45	45
	Şişman	9	45	45
	Obez	2	10	10
Disfaji	Zayıf	1	6,3	6,3
	Normal	6	37,5	37,5
	Şişman	5	31,3	31,3
	Obez	4	25	25

Katılımcıların VKİ’ne göre beden ölçü dağılımı Şekil 4.3’te verilmiştir. Şekil 4.3 incelendiğinde kontrol grubundaki 9 katılımcının 18,5-24,9 puan, 9 katılımcının 25,0-29,9 puan, 2 katılımcının ise 30 puan üzerinde olduğu saptanmıştır. Disfaji grubunda ise 1 kişinin 18,5 puandan az, 6 kişinin 18,5-24,9 puan aralığında, 5 kişinin 25,0-29,9 puan aralığında, 4 kişinin ise 30 puanın üzerinde VKİ’ne sahip olduğu görülmüştür.



Şekil 4.3. Katılımcıların VKİ’ne göre beden ölçü dağılımı

4.3. USG ile Elde Edilen Bulgular

4.3.1. Ağız tabanı kasları hareket süresine dair bulgular

Tablo 4.7’de görüldüğü gibi, ağız tabanı kaslarının hareket sürelerinin 0 ml için 752 ms ile 4576 ms (ort. 2269,33±1100,1); 5 ml için 680 ms ile 4496 ms (ort. 1991,56±1257,83) ve 10 ml için 720 ms ile 4752 ms (ort. 2124,67±1338,48) aralığında olduğu bulunmuştur.

Tablo 4.7. Ağız tabanı kasları hareket süresine dair bulgular

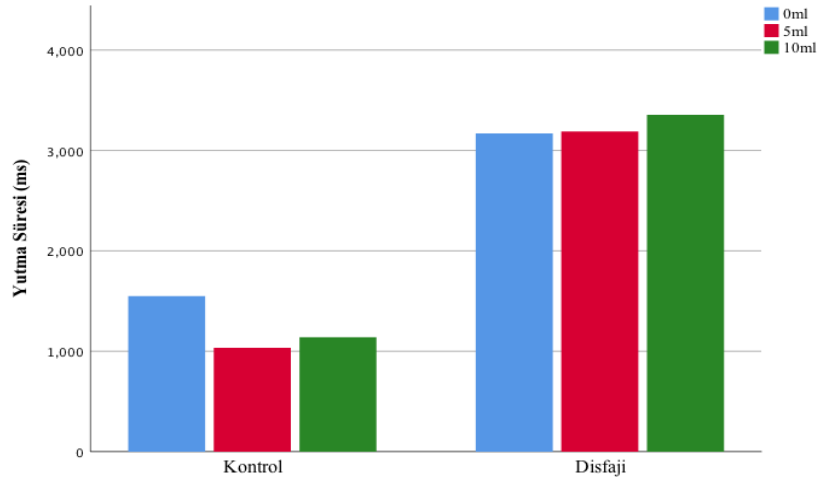
	N	Ortalama	SS	Min.	Max.
0 ml	36	2269,33	1100,10	752	4576
5 ml	36	1991,56	1257,83	680	4496
10 ml	36	2124,67	1338,48	720	4752

Tablo 4.8’de görüldüğü gibi, ağız tabanı kaslarının hareket sürelerinin kontrol grubunda 0 ml için 752 ms ile 2864 ms (ort. 1548,80±527,18); 5 ml için 680 ms ile 1704 ms (ort. 1034,00±278,19) ve 10 ml için 720 ms ile 1672 ms (ort. 1140,00±294,48) aralığında olduğu bulunmuştur. Disfaji grubunda ise 0 ml için hareket süresinin 1568 ms ile 4576 ms (ort. 3170,00±956,19); 5 ml için 1432 ms ile 4496 ms (ort. 3188,50±918,07) ve 10 ml için 1136 ms ile 4752 ms (ort. 3355,50±1077,82) aralığında olduğu saptanmıştır. Şekil 4.4’te iki grubun farklı miktarlardaki ağız tabanı kasları hareket süreleri ortalamaları görülmektedir.

Tablo 4.8. Ağız tabanı kasları hareket süresinin gruplar bazındaki bulguları

Grup		N	Min.	Max.	Ortalama	SS
Kontrol	0 ml	20	752	2864	1548,80	527,18
	5 ml	20	680	1704	1034,00	278,19
	10 ml	20	720	1672	1140,00	294,48
Disfaji	0 ml	16	1568	4576	3170,00	956,19
	5 ml	16	1432	4496	3188,50	918,07
	10 ml	16	1136	4752	3355,50	1077,82

Kontrol ve disfaji grubunda sırasıyla 0 ml, 5 ml ve 10 ml su yutma esnasındaki ağız tabanı kasları hareket sürelerinin Mann Whitney U-testi sonuçları Tablo 4.9’da verilmiştir.



Şekil 4.4. Farklı su miktarlarındaki ağız tabanı kasları hareket süresi grup ortalamaları

Buna göre, iki grubun ağız tabanı kasları hareket süreleri arasında sırasıyla 0 ml, 5ml ve 10 ml için anlamlı bir fark olduğu bulunmuştur ($U=20.500$, $p<.000$; $U=2.000$, $p<.000$; $U=11.000$, $p<.000$). Sıralama ortalamaları dikkate alındığında disfaji grubunun ağız tabanı kasları hareket süresinin üç farklı miktar için de kontrol grubundan yüksek olduğu görülmektedir.

Tablo 4.9. Ağız tabanı kasları hareket sürelerinin gruba göre U-Testi sonucu

	Grup	N	Sıralama Ortalaması	Sıralama Toplamı	U	p
0 ml	Kontrol	20	11,53	230,50	20.500	,000
	Disfaji	16	27,22	435,50		
	Total	36				
5 ml	Kontrol	20	10,60	212,00	2.000	,000
	Disfaji	16	28,38	454,00		
	Total	36				
10 ml	Kontrol	20	11,05	221,00	11.000	,000
	Disfaji	16	27,81	445,00		
	Total	36				

4.3.2. Ağız tabanı kasları hareket aralığına dair bulgular

Tablo 4.10 incelendiğinde, ağız tabanı kasları hareket aralığının 0 ml için 1,5 mm ile 14,3 mm (ort. $6,69\pm 2,85$); 5 ml için 2,8 mm ile 13,8 mm (ort. $7,07\pm 2,30$) ve 10 ml için 4,4 mm ile 13,4 mm (ort. $8,01\pm 2,39$) aralığında olduğu bulunmuştur.

Tablo 4.10. *Ağız tabanı kasları hareket aralığına dair bulgular*

	N	Ortalama	SS	Min.	Max.
0 ml	36	6,69	2,85	1,5	14,3
5 ml	36	7,07	2,30	2,8	13,8
10 ml	36	8,01	2,39	4,4	13,4

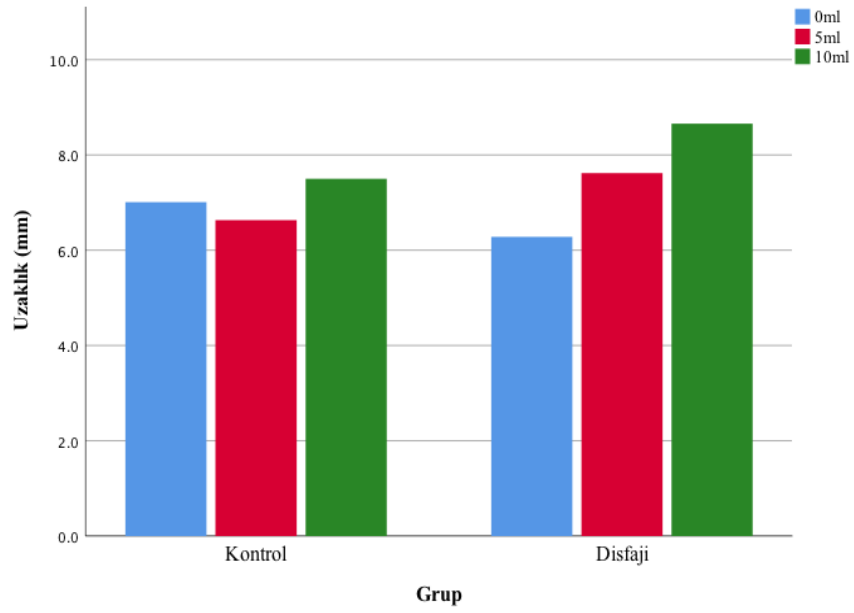
Tablo 4.11'e göre, hareket aralığının kontrol grubunda 0 ml için 1,5 mm ile 12,1 mm (ort. 7,01±2,64); 5 ml için 4,4 mm ile 9,5 mm (ort. 6,63±1,62) ve 10 ml için 4,4 mm ile 11,7 mm (ort. 7,50±1,77) aralığında, disfaji grubunda ise 0 ml için 2,2 mm ile 14,3 (ort. 6,28±3,13); 5 ml için 2,8 mm ile 13,8 mm (ort. 7,62±2,89) ve 10 ml için 5,1 mm ile 13,4 mm (ort. 8,66±2,92) aralığında olduğu saptanmıştır.

Tablo 4.11. *Ağız tabanı kasları hareket aralığının gruplar bazındaki bulguları*

Grup		N	Min.	Max.	Ortalama	SS
Kontrol	0 ml	20	1,5	12,1	7,01	2,64
	5 ml	20	4,4	9,5	6,63	1,62
	10 ml	20	4,4	11,7	7,50	1,77
Disfaji	0 ml	16	2,2	14,3	6,28	3,13
	5 ml	16	2,8	13,8	7,62	2,89
	10 ml	16	5,1	13,4	8,66	2,92

Şekil 4.5'te iki grubun farklı miktarlardaki ağız tabanı kasları hareket aralığı ortalamaları görülmektedir.

Kontrol ve disfaji grubunda sırasıyla 0 ml, 5 ml ve 10 ml su yutma esnasındaki ağız tabanı kasları hareket aralığının Mann Whitney U-testi sonuçları Tablo 4.12'de verilmiştir. Buna göre, iki grubun ağız tabanı kasları hareket süreleri arasında sırasıyla 0 ml, 5ml ve 10 ml için anlamlı bir fark olmadığı gözlenmiştir (U=124.500, p>.05; U=123.000, p>.05; U=128.00, p>.05). Sıralama ortalamaları dikkate alındığında, disfaji grubunun ağız tabanı kasları hareket süresinin 5 ml ve 10 ml için kontrol grubundan yüksek olduğu, 0 ml için ise kontrol grubundan düşük olduğu görülmektedir.



Şekil 4.5. Farklı su miktarlarındaki ağız tabanı kasları hareket aralığı grup ortalamaları

Tablo 4.12. Ağız tabanı kasları hareket aralığının gruba göre U-Testi sonucu

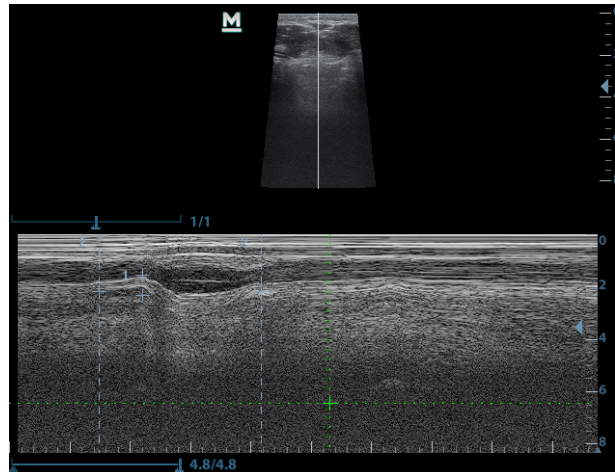
	Grup	N	Sıralama Ortalaması	Sıralama Toplamı	U	p
0 ml	Kontrol	20	20,28	405,50	124.500	,258
	Disfaji	16	16,28	260,50		
	Total	36				
5 ml	Kontrol	20	16,65	333,00	123.000	,238
	Disfaji	16	20,81	333,00		
	Total	36				
10 ml	Kontrol	20	16,90	338,00	128.000	,308
	Disfaji	16	20,50	328,00		
	Total	36				

5. TARTIŞMA VE SONUÇ

5.1. Tartışma

Bu çalışmada OD'li ve sağlıklı bireylerin ağız tabanı kas hareketleri farklı miktarlarda su verilerek USG ile değerlendirilmiş ve veriler kinematik ölçümler bazında gruplar arasında kıyaslanmıştır. Çalışmanın amacı USG aracılığıyla farklı su miktarları ile değerlendirilen ağız tabanı kaslarının (a) hareket süresi ve (b) hareket aralığı bazında iki grup arasında anlamlı derece farklılık olup olmadığını tespit etmektir.

Yutma anomalilerinin saptanmasında, yutma problemi yaşayan bireylerin verilerinin normatif verilerle kıyaslanması bu bireylerin normatif veriden ne kadar sapma gösterdiğinin tespit edilmesini sağlar (Mendell ve Logemann, 2007). Ancak literatürde ağız tabanı kas hareketine dair norm çalışması bulunmamaktadır. Bu çalışmada OD'li bireylerin verileri yutma problemi olmayan sağlıklı bireylerin verileriyle kıyaslanmıştır. Uygulama sırasında B-mode ile hareket örüntüleri izlenirken, M-mode ile bu örüntüler hareket-zaman grafiği şeklinde görüntülenmiş, böylelikle kinematik ölçümlerinin hesaplanması sağlanmıştır. Literatürde US görüntülerinin farklı bir donanımda hesaplanmasının görüntü kalitesini farklılaştırabileceği öne sürüldüğü için (Engel-Hoek ve diğ., 2017), mevcut çalışmada elde edilen görüntüler US cihazının kendi ekranında ve kendi ölçüm metoduyla hesaplanmıştır. (Görsel 5.1)



Görsel 5.1. US cihazının ölçüm fonksiyonu

Yutmanın farklı dinamikleri için kinematik ölçümler çeşitli durumlar arasında karşılaştırma yapmaya olanak tanır. Örneğin bu ölçümler bazında farklı popülasyonların yutma dinamiklerinin kıyaslanması veya farklı kıvamdaki bolusun yutma fizyolojisine

etkisinin saptanabilmesi mümkündür (Mendell ve Logemann, 2007). Mevcut çalışmada ise orofarengeal yutma bozukluğunun ağız tabanı kaslarının hareket süresine etki ettiği tespit edilmiş ($p<.000$) ve hareket aralığına dair iki grup arasında anlamlı bir fark bulunmamıştır. Bu durumda çalışmaya katılan OD'li bireylerin yutma probleminin ağız tabanı kaslarında görülen bu gecikme ile bağlantılı olduğu söylenebilir.

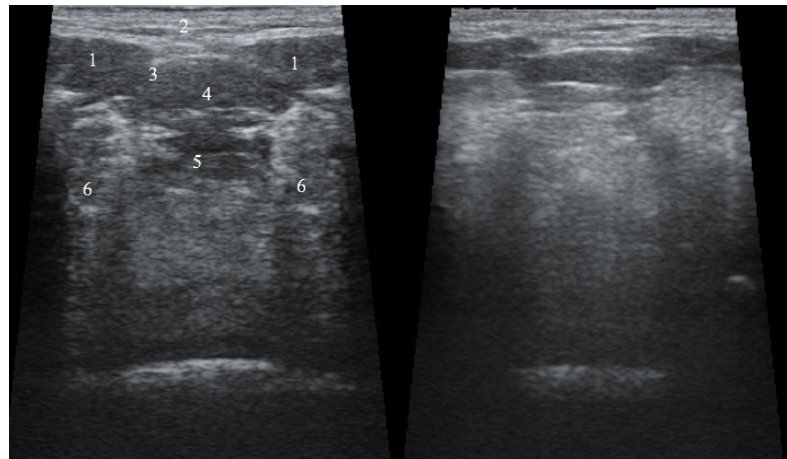
Hareket süresi yutmanın orofarengeal geçişte kaydettiği süreyi değerlendirmekte olup, disfaji tanılı bireyler yutma güçlüğünden ve multipl yutma gibi örneklerde görüldüğü üzere yutmanın uzun sürmesinden yakınmaktadırlar. Bu anlamda hareket sürelerinin kontrol grubuna göre anlamlı derecede uzun olması disfaji tanılı bireylerin ortak özelliğidir. Mevcut bulgulara bakıldığında, kas hareket aralığının hareket süresinin uzamasına dolaylı olarak etki edebileceği düşünülmektedir. Ancak yine de hareket aralığına dair yorum yapılırken hastaların bireysel özellikleri göz önüne alınmalıdır. Yutma probleminin varlığından bağımsız olarak kişinin yaşı, kilosu, beden ölçü durumu, kas kitlesi, USG probunun temas ettiği cilt ve cilt-altı yağ doku farklılıkları ve probun kaslara olan uzaklığı disfajili bireylerde olduğu gibi sağlıklı bireylerde de hareket aralığının değişkenlik göstermesine etki etmiş olabilir.

Mevcut çalışmada katılımcıların yutma fonksiyonu ve beslenme durumlarına dair bilgi almak için uygulanan EAT-10, DHI ve MNA ölçeklerinin bulguları da bu çıkarımı destekler niteliktedir. Kontrol grubu için çalışmaya dahil edilme kriteri niteliğinde olan EAT-10 ve DHI ölçeklerinden alınan puanlar bu grupta herhangi bir yutma problemi veya güçlüğü olmadığını göstermektedir. Ayrıca MNA'dan elde edilen puanların kontrol grubundaki tüm katılımcıların normal nütrisyonel durumda olduğunu göstermesine rağmen, VKİ'ne göre beden ölçü dağılımları her iki grupta da zayıftan obeze çeşitlilik göstermektedir. Bu bulgular ışığında, yutma problemi ve beslenme sorunu olmamasına rağmen katılımcıların VKİ ve beden ölçü durumlarının dağılım farklılığının her iki grupta da ağız tabanı kasları hareket aralığında görülen benzer dağılım farklılığıyla paralel olduğu düşünülmektedir. Diğer bir deyişle, katılımcıların vücut kas ve yağ oranındaki bireysel farklılıklar hareket aralığına dair anlamlı bir farklılık bulunmamış olması ile ilişkili olabilir. Yine de bu çıkarımı desteklemek için beden ölçü durumu, vücuttaki kas-yağ oranı ve ağız tabanı kaslarının hareket aralığına dair korelasyonel çalışmalara ihtiyaç vardır. Benzer şekilde, yine mevcut çalışmanın deseniyle VKİ ve beden ölçü durumlarının bağımsız değişken olarak ele alındığı karşılaştırmalı çalışmalar bu bireysel farklılıkların hareket aralığına etkisini tespit etmede mevcut çalışmanın açtığı soruları cevaplayabilir.

Buna ilaveten yaşlı hastalar, distrofik hastalar, anatomik problemleri olan hastalar düşünüldüğünde hareket aralığı bazında fark tespit edilebileceği gibi, bu değişken aynı koşullarda sağlıklı bireylerle benzerlik de gösterebilir. Bu aşamada, ileriki çalışmalarda katılımcıların yaş aralığı ve OD'ye neden olan patolojileri gibi parametreler bazında sınıflandırılarak değerlendirilmesi, olası bir hareket aralığı farkını ortaya koyma açısından bir seçenek olabilir.

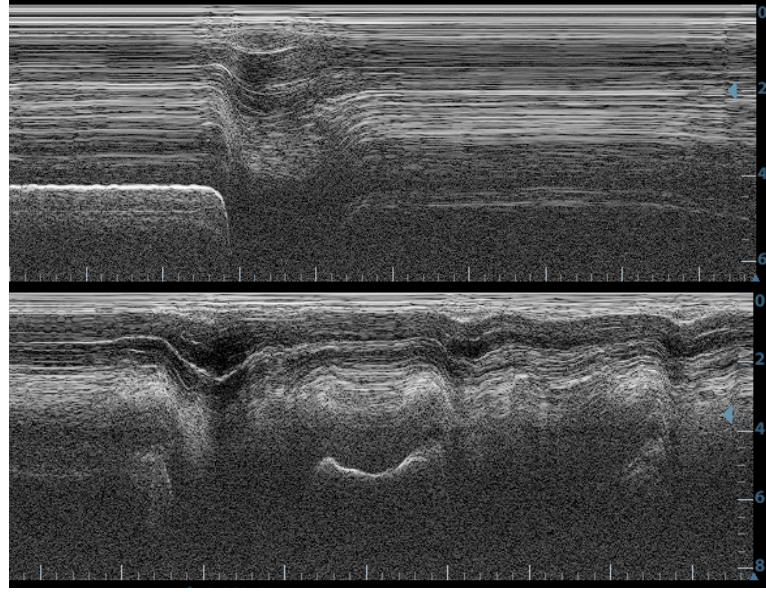
Ayrıca, aynı yöntem ile yapılabilecek kapsamlı bir çalışmada ağız tabanı kaslarının alan ve kalınlık ölçümü ile yaşa, anatomik çeşitliliğe ve patolojilere bağlı olarak normların ortaya konulması sonucunda hareket aralığında olası farklılıklar tespit edilebilir. Mevcut çalışmanın kısıtlılıklarında da belirtildiği üzere katılımcı sayısının kısıtlı olması, katılımcıların tek bir klinikten dahil edilmesi ve karşılaştırılabilecek norm çalışmasının bulunmaması gibi sebepler hareket aralığında anlamlı bir fark tespit edilmemiş olmasında göz önünde bulundurulması gereken etkenlerdendir.

Hareket aralığına dair iki grup arasında niceliksel olarak anlamlı bir farklılık tespit edilmemesine rağmen, Engel-Hoek ve diğ. (2017) “Ultrasound of Oral and Masticatory Muscles: Why Every Neuromuscular Swallow Team Should Have an Ultrasound” adlı makalesinde, incelenen kasların US görüntülerindeki niteliksel farklılıkların da bazı durumlarda patolojinin fark edilmesini sağladığını belirtir. Yani USG ile niceliksel bir ölçüm yapmadan salt görüntülere bakarak da anormalliğin tespiti mümkün olabilir. Bu savlara paralel biçimde, mevcut çalışmada sağlıklı bir katılımcı ile OD’li bir katılımcının US görüntüleri arasındaki farkı görmek mümkündür (Görsel 5.2). Hareket aralığı niceliksel olarak anlamlı farklılık göstermemesine rağmen, kaslardaki bu distrofik farklılık ağız tabanı kaslarının hareket süresinin uzamasına sebep olmuştur.



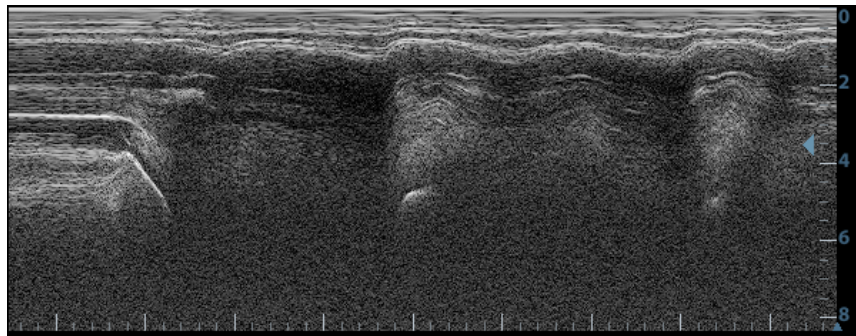
Görsel 5.2. Sağlıklı ve OD'li bireyin ağız tabanı kasları görüntüsü (1. Digastrik kasların ön kısmı, 2. Subkütan doku, 3. Mylohyoid, 4. Geniohyoid, 5. Genioglossus, 6. Dilaltı salgı bezleri)

B-mode ve M-mode görüntülemesinde dil hareketi örüntüleri sağlıklı bireylerde benzer özellikler gösterir ve yutma problemi olan bireylerde bu hareketlerin görsel olarak farklılaşması oral patolojilerin tespit edilmesini kolaylaştırır (Engel-Hoek ve diğ., 2017). Mevcut çalışmada da ağız tabanı kaslarının zaman içindeki hareket örüntüsü sağlıklı ve OD'li bireylerde niteliksel farklılıklar göstermiştir. (Görsel 5.3)



Görsel 5.3. Sağlıklı (üst) ve OD'li (alt) bireyin ağız tabanı kas hareket örüntüsü

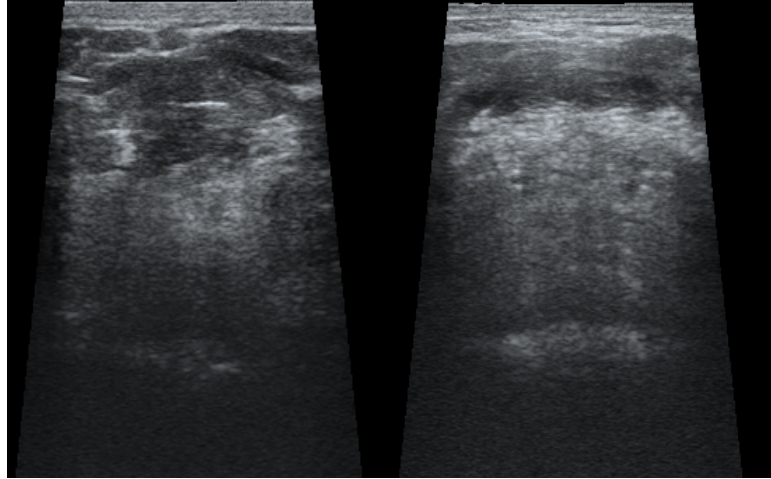
Bolusun tek seferde oral kaviteden farenkse iletilmesinde zorluk yaşanması sebebiyle bolus iletimi tamamlanana kadar yutma hareketinin tekrarlanması ile karakterize olan multipl yutma davranışı, ağız tabanı kaslarındaki hareket süresinin disfaji grubunda daha uzun olmasına yol açmıştır. Oral evredeki multipl yutma gibi anomalilerin submental USG ile görüntülenebileceğini belirten Hsiao ve diğ. (2013)'nin bulgularıyla paralel biçimde, OD'de yaygın görülen multipl yutma davranışı mevcut çalışmanın US görüntülerinde de belirgin şekilde görülmektedir. (Görsel 5.4)



Görsel 5.4. OD'li bireyde multipl yutma

Yutma süresinin farklı yaş gruplarındaki sağlıklı bireylerde kuru yutma ve sıvı yutma bazında karşılaştırdıkları çalışmada Sonies ve diğ. (1988) kuru yutmanın sıvı yutmalara göre daha uzun sürdüğünü gözlemişlerdir. Bu çalışmada ise farklı su miktarlarının kinematik ölçümlere istatistiksel olarak anlamlı bir etkisi bulunmamış olsa da bolus kıvamının ağız tabanı kas hareketine etkisi olup olmadığı ileriki çalışmalar için uygun bir araştırma konusu olabilir.

USG ile ağız tabanı kasları net biçimde görüntülenebildiği için kas distrofisi olan bireylerde de bu durum kolaylıkla tespit edilebilmektedir. Özellikle nöromuskuler bozukluklarda etkilenen oral kasları tespit etmede US'nin kullanışlı bir araç olduğu önceki çalışmalarda da gösterilmiştir (Engel-Hoek ve diğ., 2013, 2017). Bu çalışmada ise OD'li bireylerde diğastrik kasların simetrisi bozulması ve distrofik kaslar USG ile görüntülenmiştir. (Görsel 5.5)



Görsel 5.5. OD'li bireylerin ağız tabanı kaslarında distrofi

Kaslardaki bu gibi niteliksel farkların US ile kolay ayırt edilir olması bu yöntemin terapi çıktılarını izlemede invazif olmayan pratik bir araç olarak kullanılmasının önünü açmaktadır (Engel-Hoek ve diğ., 2017). Ayrıca ASHA'ya (*American Speech-Language-Hearing Association*; Amerikan Konuşma-Dil-İşitme Birliği) göre, USG dil hareketleri, oral ve farengeal evredeki yutma dinamikleri, bolus transportu ve larengeal kapanmayı görüntülemeye ve çalışmada elverişli bir yöntem olduğu için DKT alanındaki araştırmacı ve klinisyenlere bu yöntem tavsiye edilmektedir (Zeidler, 2007). Özellikle yatak başı muayenelerinde oral evreyi değerlendirmek için elverişli olan USG'nin FEYÇ ve VFS'nin bu alandaki açığını kapatmak için uygun bir yöntem olduğu görülmektedir. Her yaş grubunda görülse de disfajinin yaşlanmayla birlikte kasların işlev kaybına

uğramasıyla sık görülmesi ve geriatric popülasyonda daha sık rastlanılan hastalıklara eşlik etmesi sebebiyle yoğun bakım ünitelerinde kullanılması klinisyenler için oldukça önemli bir açığı kapatacaktır.

Mendel ve Logemann'ın (2007) belirttiği gibi, yutmada normdan sapan zamansal farklılıkların bir patolojiye işaret etme olasılığı yüksek olsa da yutma fizyolojisinde farklı olaylar arasındaki zamansal organizasyon da etkin yutma için son derece önemlidir. Örneğin, dil hareketleri ile hyoid kemiğin ilişkisi ele alındığında her iki olay için de kinematik ölçümler norma uygun olsa da iki olay arasındaki zamansal organizasyon bozukluğu prematür kaçağa sebep olabilir. Ya da hyoidin geç hareket etmesi larengeal elevasyonu etkileyeceğinden aspirasyona sebep olabilir. Bu gibi ayrıntıları da değerlendirme sırasında göz önünde bulundurmakta fayda vardır. Ancak Sonies ve diğ. (2003)'in de belirttiği gibi USG ile görüntülenen alanın kısıtlı olması sebebiyle yutmaya katılan bazı yapıların bu yöntemle eş zamanlı olarak değerlendirilmesi mümkün değildir. Bu yüzden farklı dinamikler arasındaki zamansal koordinasyonun takibi için USG her zaman uygun bir yöntem değildir.

Şimdiye dek USG daha çok araştırma amaçlı kullanılmıştır. US cihazı; sağlıklı ve hasta bireylerde orofasiyel kasları incelemek için uygun bir araç olmasıyla DKT uzmanına bu kaslar hakkında doğrudan bilgi verir ve olası anomalileri tespit etmede hem pediatrik hem de erişkin popülasyonda yardımcı olabilir (Engel-Hoek ve diğ., 2017). Ayrıca USG terapi takip sürecindeki gelişimi izlemede VFS ve FEYÇ'e tamamlayıcı bir alternatif olabilir. VFS'nin radyasyondan ötürü terapi gelişimini takip etmede kullanım kısıtlılığı mevcutken, FEYÇ ise oral evreye dair veri sağlayamadığı için USG ile bu iki yöntemin açığı risksiz bir şekilde kapatılabilir.

Çalışmalarda USG bulguları genellikle VFS ve FEYÇ bulgularıyla ilişkilendirilmiştir. Ancak oral kaslar MR görüntüleme, tomografi, sintigrafi gibi yöntemlerle de incelenebilmektedir (Çiyiltepe ve diğ., 2004). İleride bu yöntemler arasındaki ilişkinin ve tutarlılığın tespit edilmesine yönelik karşılaştırmalı çalışmalar yapılabilir.

Ayrıca mevcut çalışmanın yöntemiyle ağız tabanı kaslarının alan ve kalınlık ölçümü de US cihazı ile yapılabilmektedir. İleriki çalışmalar için kas distrofilili bireylerle farklı patolojilerden kaynaklı disfajisi olan bireylerin oral kasları bu yöntemle değerlendirilip kıyaslanabilir.

5.1.1. Çalışmanın kısıtlılıkları

Çalışmanın önemli kısıtlılıklarından biri araştırmanın katılımcı sayısıdır. Daha fazla sayıda katılımcı ile gerçekleştirilecek bir çalışma, araştırma bulgularının gücünü artıracak ve incelenen popülasyonu daha iyi temsil edecektir. Yine de mevcut örnekleme de istatistiksel olarak anlamlı sonuçlar elde edilmiş olmasıyla bu çalışma araştırmacıları ileriki araştırmalarda daha geniş kapsamlı veri toplamaya teşvik edecektir. Katılımcı sayısı literatürdeki çalışmalara göre uygun olsa da daha geniş kapsamlı çalışmalar yapılmasına ve benzer çalışmaların farklı patolojilerde ve yaş gruplarında incelenmesine ve mevcut çalışma bulgularının başka çalışmalarla desteklenmesine ihtiyaç vardır.

Diğer bir kısıtlılık ise katılımcıların tek bir klinikten çalışmaya dahil edilmesidir. Dolayısıyla bu kısıtlılık da mevcut çalışmanın bulgularının genellenebilirliğini test etmek için daha geniş kapsamlı bir araştırma yapılması gerekliliğini ortaya koymaktadır.

Ağız tabanı kas hareketleri için yeterli sayıda sağlıklı katılımcı ile norm çalışması yapılması, farklı patolojik durumların bu normlarla kıyaslanarak yutma bozukluğunun tespit edilmesine yardımcı olacaktır. Bu çalışmanın sonucunda böyle bir çalışmaya ihtiyaç olduğu tespit edilmiştir. Bu çalışma ile ileri bir norm çalışması, disfajide oral kasların radyasyon riski olmadan ve daha az maliyetli bir şekilde değerlendirerek alandaki araştırmacı ve klinisyenlere kolaylık sağlayacaktır.

5.2. Sonuç

Çeşitli hastalıkların ortak semptomu olarak görülebilen OD, oral ve farengeal evrede görülen yutma problemlerine işaret eder. Enstrümental tanı yöntemleri ile tanısı koyulan OD'de görülen yutma anomalileri literatürde farklı çalışmaların konusu olmuştur. OD tanısında ve terapi-takip sürecinde ise daha az maliyetli ve invazif olmayan bir yöntem ihtiyacı araştırmacıları USG'ye yöneltmiştir. Bu yöntemle yutmanın farklı dinamikleri incelenmiş ve özellikle oral evrede USG'nin mevcut problemleri saptamadaki gücü yapılan araştırmalarla ortaya konmuştur. Oral evreye göre daha az çalışılan farengeal evreye dair yapılan çalışmalar da USG kullanımına dair olumlu sonuçlar sunmaktadır. Araştırmalar dahilinde kullanımına karşın USG'nin kliniklerde kullanımı oldukça kısıtlıdır. Ancak klinik uygulamalarda tamamlayıcı bir yöntem olarak USG'nin kullanılmasının birçok avantajı yine literatüre geçmiş çalışmalarda ifade edilmektedir (Ahn ve diğ., 2015; Bressmann ve diğ., 2005; Chi-Fishman, 2005; Komori ve diğ., 2008).

Yapılan araştırmalar sonucunda USG'nin özellikle dil, oral kaslar, hyoid gibi yutmanın çeşitli parametrelerini değerlendirmeye elverişli bir yöntem olduğu

gösterilmiştir. Literatürdeki arařtırmaların alıřılan popölasyonlar ve patolojiler aısından farklılařması USG'nin yutma alıřmalarında kullanım alanlarına dair potansiyeline iřaret etse de özellikle aspirasyon gibi hassas durumlarda klinik kullanımının yaygınlařması iin daha geniř kapsamlı alıřmalara ihtiya vardır. Ayrıca, hem yapılan alıřmaların farklı arařtırma modelleri ile tekrarlanabilmesi hem de klinik ortamlara uyarlanabilmesi iin, US verilerinin elde edilmesinde ve yorumlanmasında standart protokollerin oluřturulması gerekmektedir. Birok aıdan klinik kullanımda avantajları gösterilmiř olsa da, uygulayan ekibin verileri yorumlamada deneyimli olması gerekmektedir (iyiltepe ve diğ., 2004). VFS ve FEY iin de deęerlendiren ekibin deneyimi tartıřılmaz önemdedir, ancak bu yöntemlerde standart protokollerin olması objektif deęerlendirmeyi olanaklı kılar.

Sonuç olarak, kolay kullanımlı tařınabilir US cihazlarının yutma deęerlendirmesinde alternatif-tamamlayıcı bir yöntem olarak uygunluęu yapılan alıřmalarla desteklenmektedir (Engel-Hoek ve diğ., 2017). Ancak alıřmalar USG'nin risksiz ve pratik bir ara olarak klinik kullanımını teřvik etse de mevcut teknoloji ile bu yöntemin VFS ya da FEY'e bařlı bařına bir alternatif olamayacağı kesindir.

KAYNAKÇA

- Ahn, S. Y., Cho, K. H., Beom, J., Park, D. J., Jee, S., Nam, J. H. (2015). Reliability of ultrasound evaluation of hyoid-larynx approximation with positional change. *Ultrasound in Medicine and Biology*, 41 (5), 1221–1225.
- Allen, J. and Belafsky, P. C. (2013). Symptom indices for dysphagia assessment and management. In R. Shaker, P. C. Belafsky, G. N. Postma and C. Easterling (Eds), *Principles of deglutition* (pp. 357-379). New York: Springer.
- Arvedson, J. C. and Lefton-Greif, M. A. (2017). Instrumental assessment of pediatric dysphagia. *Seminars in Speech and Language*, 38, 135–146.
- Belafsky, P. C. and Kuhn, M. A. (2014). *The clinician's guide to swallowing fluoroscopy*. New York: Springer.
- Belafsky, P. C. and Lintzenich, C. R. (2013). Development, anatomy, and physiology of the pharynx. In R. Shaker, P. C. Belafsky, G. N. Postma and C. Easterling, *Principles of deglutition* (pp. 165-173). New York: Springer.
- Belafsky, P. C., Mouadeb, D. A., Rees, C. J., Pryor, J. C., Postma, G. N., Allen, J., Leonard, R. J. (2008). Validity and reliability of the Eating Assessment Tool (EAT-10). *Annals of Otolaryngology, Rhinology & Laryngology*, 117 (12), 919-924.
- Blyth, K. M., McCabe, P., Madill, C., Ballard, K. J. (2017). Ultrasound in dysphagia rehabilitation: A novel approach following partial glossectomy. *Disability and Rehabilitation*, 39 (21), 2215–2227.
- Bressmann, T., Heng, C. L. and Irish, J. C. (2005). Applications of 2D and 3D ultrasound imaging in speech-language pathology. *Journal of Speech-Language Pathology and Audiology*, 29 (4), 158–168.
- Carrión S., Costa A., Ortega O., Verin E., Clavé P., Laviano A. (2018). Complications of oropharyngeal dysphagia: Malnutrition and aspiration pneumonia. In O. Ekberg (Ed.), *Dysphagia* (pp. 823-857). Medical Radiology. Springer, Cham.
- Casas, M. J., McPherson, K. A. and Kenny, D. J. (1995). Durational aspects of oral swallow in neurologically normal children and children with cerebral palsy: An ultrasound investigation. *Dysphagia*, 10 (3), 155–159.
- Chan, V. and Perlas, A. (2011). Basics of ultrasound imaging. In S. N. Narouze (Ed.), *Atlas of Ultrasound-Guided Procedures in Interventional Pain Management* (pp. 13–19). New York: Springer Science Business Media.
- Chen, Y. C., Hsiao, M. Y., Wang, Y. C., Fu, C. P., Wang, T. G. (2017). Reliability of ultrasonography in evaluating hyoid bone movement. *Journal of Medical Ultrasound*, 25 (2), 90–95.
- Chi-Fishman, G. (2005). Quantitative lingual, pharyngeal and laryngeal ultrasonography in swallowing research: A technical review. *Clinical Linguistics and Phonetics*, 19 (6–7), 589–604.
- Cichero, J. (2006). Applied anatomy and physiology of the normal swallow. In J. Cichero and B. Murdoch (Eds), *Dysphagia: Foundation, Theory and Practice* (pp. 13-25). Chichester: Wiley.
- Clavé, P., Terre, R. D., De Kraa, M., Serra, M. (2004). Approaching oropharyngeal dysphagia. *Revista Espanola de Enfermedades Digestivas*, 96 (2), 119-131.
- Corcoran, B. C. (2011). *Duration and distance of hyoid bone movement as observed by ultrasound: The influences of flavor and nectar-thick consistency*. Doctoral dissertation. Oxford: Miami University.
- Cui, X. W., Ignee, A., Baum, U., Dietrich, C. F. (2015). Feasibility and usefulness of using swallow contrast-enhanced ultrasound to diagnose zenker's diverticulum: Preliminary results. *Ultrasound in Medicine and Biology*, 41 (4), 975–981.

- Çiyiltepe, M., Gerek, M., ve Coşkun, Ü. (2004). Yutma patolojilerinde radyolojik görüntüleme. *Türkiye Klinikleri Journal of ENT*, 4 (3), 177–187.
- Çiyiltepe, M. ve Sarıyer, M. (2017). Disfaji handikap indeksi türkçe versiyonu. V. *Yutma Bozuklukları Kongresi*'nde sunulan poster. Türkiye: Hacettepe Üniversitesi.
- Denk-Linnert, D. M. (2012). Evaluation of symptoms. In O. Ekberg (Ed.), *Dysphagia* (pp. 71-81). Berlin: Springer.
- Dodds, W. J., Logemann, J. A. and Stewart, E. T. (1990). Radiologic assessment phases of abnormal oral and pharyngeal phases of swallowing. *American Journal of Roentgenology*, 154 (5), 965–974.
- Dodds, W. J., Stewart, E. T., and Logeman, J. A. (1990). Physiology pharyngeal and radiology of the normal phases of swallowing. *American Journal of Roentgenology*, 154 (5), 953–963.
- Ekberg, O. (2012). *Dysphagia: Diagnosis and treatment*. Berlin: Springer.
- Ekberg, O., Hamdy, S., Woisard, V., Wuttge–Hannig, A., Ortega, P. (2002). Social and psychological burden of dysphagia: Its impact on diagnosis and treatment. *Dysphagia*, 17 (2), 139-146.
- Engel-Hoek, L., Erasmus, C. E., Hendriks, J. C. M., Geurts, A. C. H., Klein, W. M., Pillen, S., Sie, L. T., Swart, B. J. M., Groot, I. J. M. (2013). Oral muscles are progressively affected in Duchenne muscular dystrophy: Implications for dysphagia treatment. *Journal of Neurology*, 260 (5), 1295–1303.
- Engel-Hoek, L., Lagarde, M., and Van Alfen, N. (2017). Ultrasound of oral and masticatory muscles: Why every neuromuscular swallow team should have an ultrasound machine. *Clinical Anatomy*, 30, 183–193.
- Engel-Hoek, L., Alfen, N., Swart, B. J. M., Groot, I. J. M., Pillen, S. (2012). Quantitative ultrasound of the tongue and submental muscles in children and young adults. *Muscle and Nerve*, 46 (1), 31–37.
- Fuhrmann, R. A. W. and Diedrich, P. R. (1994). B-mode ultrasound scanning of the tongue during swallowing. *Dentomaxillofacial Radiology*, 23 (4), 211–215.
- Galén, S. and Jost-Brinkmann, P. G. (2010). B-mode and M-mode ultrasonography of tongue movements during swallowing. *Journal of Orofacial Orthopedics*, 71 (2), 125–135.
- Garel, C., Elmaleh, M., Francois, M., Narcy, P., Hassan, M. (1994). Ultrasonographic evaluation of the tongue and the floor of the mouth: Normal and pathological findings. *Pediatric Radiology*, 24 (8), 554-557.
- Gao, Z., Taniwaki, M., Shimada, H., Ishihara, S., Nakauma, M., Funami, T., Kohyama, K. (2013). Ultrasound analysis of the effects of food bolus volume on tongue movement at the initiation of swallowing. *Journal of Texture Studies*, 44 (5), 387–396.
- Geddes, D. T. and Sakalidis, V. S. (2016). Ultrasound imaging of breastfeeding - a window to the inside: Methodology, normal appearances, and application. *Journal of Human Lactation*, 32 (2), 340–349.
- Gerek, M., Atalay, A., Çekin, E., Çiyiltepe, M., Özkaptan, Y. (2005). Yutma güclüğü olan hastaların tanısında fiberoptik endoskopiyle yutma değerlendirmesi ve modifiye baryumlu yutma testinin etkinlikleri. *Kulak Burun Boğaz İhtisas Dergisi*, 15 (5), 103–111.
- Gerek, M. ve Çiyiltepe, M. (2004). Yutma patolojilerinde videofloroskopik değerlendirme yöntemi. *KBB ve BBC Dergisi*, 12 (2), 89–100.
- Gritzmann, N., and Frühwald, F. (1988). Sonographic anatomy of tongue and floor of the mouth. *Dysphagia*, 2, 196–202.

- Guigoz, Y., Vellas, B. and Garry, P. J. (1996). Assessing the nutritional status of the elderly: The Mini Nutritional Assessment as part of the geriatric evaluation. *Nutrition Reviews*, 54 (1), 59-65.
- Hsiao, M. Y., Chang, Y. C., Chen, W. S., Chang, H. Y., Wang, T. G. (2012). Application of ultrasonography in assessing oropharyngeal dysphagia in stroke patients. *Ultrasound in Medicine and Biology*, 38 (9), 1522–1528.
- Hsiao, M. Y., Wahyuni, L. K., and Wang, T. G. (2013). Ultrasonography in assessing oropharyngeal dysphagia. *Journal of Medical Ultrasound*, 21 (4), 181–188.
- Huang, Y. L., Hsieh, S. F., Chang, Y. C., Chen, H. C., Wang, T. G. (2009). Ultrasonographic evaluation of hyoid-larynx approximation in dysphagic stroke patients. *Ultrasound in Medicine and Biology*, 35 (7), 1103–1108.
- Huckabee, M. L., MacRae, P. and Lamvik, K. (2016). Expanding instrumental options for dysphagia diagnosis and research: Ultrasound and manometry. *Folia Phoniatica et Logopaedica*, 67 (6), 269–284.
- Kendall, J. L., Hoffenberg, S. R. and Smith, R. S. (2007). History of emergency and critical care ultrasound: The evolution of a new imaging paradigm. *Critical Care Medicine*, 35 (5), 126–130.
- Kikyo, T., Saito, M. and Ishikawa, M. (1999). A study comparing ultrasound images of tongue movements between open bite children and normal children in the early mixed dentition period. *Journal of Medical and Dental Sciences*, 46 (3), 127–137.
- Kim, H. R., Lee, S. A., Kim, K., Leigh, J. H., Han, T. R., Oh, B. M. (2015). Submental muscle activity is delayed and shortened during swallowing following stroke. *PM and R*, 7 (9), 938–945.
- Komori, M., Hyodo, M. and Gyo, K. (2008). A swallowing evaluation with simultaneous videoendoscopy, ultrasonography and videofluorography in healthy controls. *Orl*, 70 (6), 393–398.
- Kravanja, S. L., Hocevar-Boltezar, I., Music, M. M., Jarc, A., Verdenik, I., Ovsenik, M. (2018). Three-dimensional ultrasound evaluation of tongue posture and its impact on articulation disorders in preschool children with anterior open bite. *Radiology and Oncology*, 52 (3), 250–256.
- Kuhl, V., Eicke, B. M., Dieterich, M., Urban, P. P. (2003). Sonographic analysis of laryngeal elevation during swallowing. *Journal of Neurology*, 250 (3), 333–337.
- Leopold, N. A. and Kagel, M. C. (1996). Prepharyngeal dysphagia in Parkinson's disease. *Dysphagia*, 11 (1), 14-22.
- Lister, R. (2006). Oropharyngeal dysphagia and nutritional management. *Current Opinion in Gastroenterology*, 10 (5), 341–346.
- Logemann, J. A. (2007). Swallowing disorders. *Best Practice and Research in Clinical Gastroenterology*, 21 (4), 563–573.
- Logemann, J. A., Rademaker, A. W., Pauloski, B. R., Ohmae, Y., Kahrilas, P. (1998). Normal swallowing physiology as viewed by videofluoroscopy and videoendoscopy. *Folia Phoniatica et Logopaedica*, 50, 311–319.
- Logemann, J. A., Veis, S. and Colangelo, L. (1999). A screening procedure for oropharyngeal dysphagia. *Dysphagia*, 14 (1), 44-51.
- Macrae, P. R., Doeltgen, S. H., Jones, R. D., Huckabee, M. L. (2012). Intra-and inter-rater reliability for analysis of hyoid displacement measured with sonography. *Journal of Clinical Ultrasound*, 40 (2), 74-78.
- Martin-Harris, B., Logemann, J. A., McMahon, S., Schleicher, M., Sandidge, J. (2000). Clinical utility of the modified barium swallow. *Dysphagia*, 15 (3), 136–141.
- Matsuo, K. and Palmer, J. B. (2008). Anatomy and physiology of feeding and swallowing: Normal and abnormal. *Physical Medicine and Rehabilitation Clinics*

- of North America, 19 (4), 691–707.
- Matsuo, K. and Palmer, J. B. (2009). Coordination of mastication, swallowing and breathing. *Japanese Dental Science Review*, 45 (1), 31–40.
- Matsuo, K. and Palmer, J. B. (2013). Oral phase preparation and propulsion: Anatomy, physiology, rheology, mastication, and transport. In R. Shaker, P. C. Belafsky, G. N. Postma and C. Easterling (Eds), *Principles of deglutition* (pp. 117-131). New York: Springer.
- McClellan, H. L., Sakalidis, V. S., Hepworth, A. R., Hartmann, P. E., Geddes, D. T. (2010). Validation of nipple diameter and tongue movement measurements with B-mode ultrasound during breastfeeding. *Ultrasound in Medicine and Biology*, 36 (11), 1797–1807.
- Mendell, D. A. and Logemann, J. A. (2007). Temporal sequence of swallow events during the oropharyngeal swallow. *Journal of Speech Language and Hearing Research*, 50 (5), 1256–1271.
- Miller, A. J. (2013). Overview of Deglutition and Digestion. In R. Shaker, P. C. Belafsky, G. N. Postma and C. Easterling (Eds), *Principles of deglutition* (pp. 3-17). New York: Springer.
- Miller, J. L., and Kang, S. M. (2007). Preliminary ultrasound observation of lingual movement patterns during nutritive versus non-nutritive sucking in a premature infant. *Dysphagia*, 22 (2), 150–160.
- Miller, J. L., Sonies, B. C. and Macedonia, C. (2003). Emergence of oropharyngeal, laryngeal and swallowing activity in the developing fetal upper aerodigestive tract: An ultrasound evaluation. *Early Human Development*, 71 (1), 61–87.
- Miller, J. L. and Watkin, K. L. (1997). Lateral pharyngeal wall motion during swallowing using real time ultrasound. *Dysphagia*, 12 (3), 125–132.
- Miura, Y., Nakagami, G., Yabunaka, K., Tohara, H., Hara, K., Noguchi, H., Mori, T., Sanada, H. (2016). Detecting pharyngeal post-swallow residue by ultrasound examination: A case series. *Medical Ultrasonography*, 18 (3), 288–293.
- Miura, Y., Nakagami, G., Yabunaka, K., Tohara, H., Murayama, R., Noguchi, H., Mori, T., Sanada, H. (2014). Method for detection of aspiration based on B-mode video ultrasonography. *Radiological Physics and Technology*, 7 (2), 290–295.
- Morinière, S., Hammoudi, K., Marmouset, F., Bakhos, D., Beutter, P., Patat, F. (2013). Ultrasound analysis of the upper esophageal sphincter during swallowing in the healthy subject. *European Annals of Otorhinolaryngology, Head and Neck Diseases*, 130 (6), 321–325.
- Ogawa, N., Mori, T., Fujishima, I., Wakabayashi, H., Itoda, M., Kunieda, K., Shigematsu, T., Nishioka, S., Tohara, H., Yamada, M., Ogawa, S. (2018). Ultrasonography to measure swallowing muscle mass and quality in older patients with sarcopenic dysphagia. *Journal of the American Medical Directors Association*, 19 (6), 516–522.
- Ohkubo, M. and Scobbie, J. M. (2018). Tongue shape dynamics in swallowing using sagittal ultrasound. *Dysphagia*, 8, 1–7.
- Ono, T., Hori, K., Tamine, K. I., Maeda, Y. (2009). Evaluation of tongue motor biomechanics during swallowing-From oral feeding models to quantitative sensing methods. *Japanese Dental Science Review*, 45 (2), 65–74.
- Peng, C. L., Jost-Brinkmann, P. G., Miethke, R. R., Che-Tong, L. (2000). Ultrasonographic measurement of tongue movement during swallowing. *Journal of Ultrasound in Medicine*, 19 (1), 15–20.
- Peng, C. L., Jost-Brinkmann, P. G., Yoshida, N., Miethke, R. R., Lin, C. T. (2003). Differential diagnosis between infantile and mature swallowing with ultrasonography. *European Journal of Orthodontics*, 25 (5), 451–456.

- Peng, C. L., Jost-Brinkmann, P. G., Yoshida, N., Chou, H. H., Lin, C. T. (2004). Comparison of tongue functions between mature and tongue-thrust swallowing-An ultrasound investigation. *American Journal of Orthodontics and Dentofacial Orthopedics*, 125 (5), 562–570.
- Peng, C. L., Miethke, R. R., Pong, S. J., Lin, C. T. (2007). Investigation of tongue movements during swallowing with M-mode ultrasonography. *Journal of Orofacial Orthopedics*, 68 (1), 17–25.
- Pokieser, P. and Scharitzer, M. (2004). The clinical and radiological approach to dysphagia. In A. L. Baert (Ed.), *Radiology of the Pharynx and the Esophagus* (pp. 217-251). Berlin: Springer.
- Robbins, J., Langmore, S., Hind, J. A., Erlichman, M. (2002). Dysphagia research in the 21st century and beyond. *Journal of rehabilitation research and development*, 39 (4), 543-548.
- Scarborough, D. R., Waizenhofer, S., Siekemeyer, L., Hughes, M. (2010). Sonographically measured hyoid bone displacement during swallow in preschool children: A preliminary study. *Journal of Clinical Ultrasound*, 38 (8), 430–434.
- Shapiro, J. (2000). Evaluation and treatment of swallowing disorders. *Comprehensive therapy*, 26 (3), 203-209.
- Shawker, T. H., Sonies, B. C. and Stone, M. (1984). Soft tissue anatomy of the tongue and floor of the mouth: An ultrasound demonstration. *Brain and Language*, 21 (2), 335–350.
- Shawker, T. H., Sonies, B., Stone, M., Baum, B. J. (1983). Real-time ultrasound visualization of tongue movement during swallowing. *Journal of Clinical Ultrasound*, 11 (9), 485–490.
- Silbergleit, A. K., Schultz, L., Jacobson, B. H., Beardsley, T., Johnson, A. F. (2012). The dysphagia handicap index: Development and validation. *Dysphagia*, 27 (1), 46-52.
- Skolnick, M. L., Zagzebski, J. A. and Watkin, K. L. (1975). Two dimensional ultrasonic demonstration of lateral pharyngeal wall movement in real time-a preliminary report. *The Cleft palate journal*, 12, 299-303.
- Sonies, B., Chi-Fishman, G. and Miller, J. (2003). Ultrasound imaging and swallowing. In B. Jones (Ed.), *Normal and Abnormal Swallowing: Imaging in Diagnosis and Therapy* (pp. 119–138). New York: Springer Science and Business Media.
- Sonies, B., Parent, L. J., Morrish, K., Baum, B. J. (1988). Durational aspects of the oral-pharyngeal phase of swallow in normal adults. *Dysphagia*, 3 (1), 1–10.
- Stevens, D. (1978). Ultrasound swallow. *British Medical Journal*, 2, 1789.
- Stone, M. (2005). A guide to analysing tongue motion from ultrasound images. *Clinical linguistics and phonetics*, 19 (6-7), 455-501.
- Stone, M. and Shawker, T. H. (1986). An ultrasound examination of tongue movement during swallowing. *Dysphagia*, 1(2), 78–83.
- Watkin, K. L. (1999). Ultrasound and swallowing. *Folia Phoniatrica et Logopaedica*, 51 (4–5), 183–198.
- Watkin, K. L., Diouf, I., Gallagher, T. M., Logemann, J. A., Rademaker, A. W., Ettema, S. L. (2001). Ultrasonic quantification of geniohyoid cross-sectional area and tissue composition: A preliminary study of age and radiation effects. *Head & Neck*, 23 (6), 467–474.
- Wijk, R. A., Wulfert, F. and Prinz, J. F. (2006). Oral processing assessed by M-mode ultrasound imaging varies with food attribute. *Physiology and Behavior*, 89 (1), 15–21.
- Yabunaka, K., Konishi, H., Nakagami, G., Sanada, H., Iizaka, S., Sanada, S., Ohue, M. (2012). Ultrasonographic evaluation of geniohyoid muscle movement during

- swallowing: A study on healthy adults of various ages. *Radiological Physics and Technology*, 5 (1), 34–39.
- Yabunaka, K., Sanada, H., Sanada, S., Konishi, H., Hashimoto, T., Yatake, H., Yamamoto, K., Katsuda, T., Ohue, M. (2011). Sonographic assessment of hyoid bone movement during swallowing: A study of normal adults with advancing age. *Radiological Physics and Technology*, 4 (1), 73–77.
- Yang, W. T., Loveday, E. J., Metreweli, C., Sullivan, P. B. (1997). Ultrasound assessment of swallowing in malnourished disabled children. *British Journal of Radiology*, 70, 992–994.
- Zeidler, S. J. (2007). *Ultrasonic normative swallowing data in three/four year old children*. Doctoral Dissertation. Oxford: Miami University.
- http-1: <https://www.cancer.gov/publications/dictionaries/cancer-terms/def/oral-cavity> (Erişim tarihi: 01.09.2018)
- http-2: <https://tr.pinterest.com/pin/502503270901821606/---> (Erişim tarihi: 01.09.2018)
- http-3: <http://www.lionsvoiceclinic.umn.edu/page2.htm> (Erişim tarihi: 01.09.2018)
- http-4: <http://www.philipcaruso-story.com/wp-content/uploads/2015/12/Dysphagia.jpg> (Erişim tarihi: 01.09.2018)
- http-5: <https://tr.pinterest.com/pin/178666310201510505/> (Erişim tarihi: 01.09.2018)
- http-6: https://www.researchgate.net/profile/Catriona_Steele2/publication/221922023/figure/fig1/AS:304755436998666@1449670766619/A-still-x-ray-image-taken-from-a-videofluoroscopic-swallowing-study-This-image-shows.png (Erişim tarihi: 06.09.2018)
- http-7: <https://encrypted-tbn0.gstatic.com/images?q=tbn:ANd9GcQn0waxup7mJL4txYBlzzLzFS2oukBgOAGqKdROAOs3xvYDbvFSIg> (Erişim tarihi: 06.09.2018)
- http-8: <https://ars.els-cdn.com/content/image/1-s2.0-S1047965108000363-gr1.jpg> (Erişim tarihi: 09.09.2018)
- http-9: <https://www.mindraynorthamerica.com/ultrasound-systems/z5/> (Erişim tarihi: 15.09.2018)
- http-10: <https://www.clarius.me/ultrasound-got-your-tongue/> (Erişim tarihi: 18.09.2018)
- http-11: <https://www.youtube.com/watch?v=tPsQQ4Dz65o> (Erişim tarihi: 26.09.2018)

EKLER

EK-1 Disfaji Handikap İndeksi (DHI)

DİSFAJİ HANDİKAP İNDEKSİ (DHI)

Lütfen yutma sorununuzla ilgili aşağıda yer alan maddelerden size en uygun olanı işaretleyiniz.

Sorular	Hiçbir zaman	Ara Sıra	Her zaman
1P. Sıvı içtiğimde öksürürüm (su, çay, kahve, gibi).			
2P. Katı yiyecekler yediğimde öksürürüm (sıvı hariç).			
3P. Ağızım kurudur.			
4P. Yiyecekleri yutarken su içmem gerekir.			
5P. Yutamadığımdan dolayı kilo kaybettim.			
1F. Yutamadığımdan dolayı bazı yiyecekleri yemekten kaçınıyorum.			
2F. Yemek yemeyi kolaylaştırmak için yeme şeklimi değiştirdim (küçük yudumlarla su içmek, tatlı kaşığı ile çorba içmek gibi).			
1E. Toplum içinde yemekten utanıyorum.			
3F. Eskisine göre daha uzun sürede yemek yiyorum.			
4F. Yutamadığımdan dolayı daha küçük/ az porsiyonlarda yemek yiyorum.			
6P. Bir lokmayı iki üç kerede yutmam gerekir.			
2E. Her istediğimi yiyemediğim için sinirleniyorum.			
3E. Yemek yemekten eskisi kadar keyif almıyorum.			
5F. Yutma sorunuma bağlı olarak sosyalleşemiyorum.			
6F. Yutamadığım için yemekten kaçınıyorum. Kaçınıyorum.			
7F. Yutamadığımdan dolayı daha az yiyorum.			
4E. Yutma sorunumdan dolayı gerginim.			
5E. Yutma sorunumdan dolayı kendimi engelli hissediyorum.			
6E. Yutma sorunumdan dolayı kendime kızıyorum.			
7P. İlaçlarımı yutamıyorum.			
7E. Yutamadığım için tıkanmaktan ve nefesimin durmasından korkuyorum.			
8F. Yutma sorunumdan dolayı başka şekilde beslenmeliyim (mideden ya da damardan beslenme gibi).			
9F. Yutamadığımdan yiyeceklerin kıvamını (püre, muhallebi kıvamı gibi) değiştirdim.			
8P. Yutkunurken boğulacakmış gibi hissediyorum.			
9P. Yuttuktan sonra yiyeceği öksürerek dışarı çıkarıyorum.			

Skorlama: 0, 2 ve 4 şeklindedir. Toplam Skor (TS)

DHI Skoru:

Disfaji Şiddeti: Hafif Orta Şiddetli

P-TS:

F-TS:

E-TS:

Uygulayan Klinisyen:

İmza/Kaşe/Tarih

Ek-2 Yutma Fonksiyonu Tarama Testi (EAT-10)

EAT-10: Yutma Fonksiyonu Tarama Testi

Nestlé
NutritionInstitute

SOYADI

ADI

CİNSİYET

YAŞ

TARİH

AMAÇ:

EAT-10 yutma problemlerini ölçmeye yardımcı olur.
Tedavi seçenekleri için doktorunuzla konuşmanız sizin için önemli olabilir.

A. TALİMATLAR:

Puanları kutulara yazarak her bir soruyu cevaplayınız.
Aşağıdaki problemleri hangi düzeyde yaşıyorsunuz?

1 Yutma problemim nedeniyle kilo kaybettim.

- 0 = Problem yok
1
2
3
4 = Şiddetli problem

6 Yutarken ağrı hissediyorum.

- 0 = Problem yok
1
2
3
4 = Şiddetli problem

2 Yutma problemim nedeniyle dışarıda yemeğe gidemiyorum.

- 0 = Problem yok
1
2
3
4 = Şiddetli problem

7 Yutma durumum yemek yemekten aldığım zevki etkiliyor.

- 0 = Problem yok
1
2
3
4 = Şiddetli problem

3 Sıvı besinleri yutarken aşırı çaba sarfediyorum.

- 0 = Problem yok
1
2
3
4 = Şiddetli problem

8 Yutarken yemekler boğazıma yapışıyor/takılıyor.

- 0 = Problem yok
1
2
3
4 = Şiddetli problem

4 Katı besinleri yutarken aşırı çaba sarfediyorum.

- 0 = Problem yok
1
2
3
4 = Şiddetli problem

9 Yemek yerken öksürüyorum.

- 0 = Problem yok
1
2
3
4 = Şiddetli problem

5 Hapları yutarken aşırı çaba sarfediyorum.

- 0 = Problem yok
1
2
3
4 = Şiddetli problem

10 Yutmak bende gerginlik/stres yaratıyor.

- 0 = Problem yok
1
2
3
4 = Şiddetli problem

B. PUANLAMA:

Puanları toplayıp sonucu kutulara yazınız.

Toplam EAT-10 puanı (en fazla 40 puan)

C. BİR SONRAKİ ADIM:

Toplam EAT-10 puanı 3 ve üzeri ise yutma ile ilgili problemlerinizi olabilir. EAT-10 sonuçlarınızı doktorunuzla birlikte değerlendirmenizi öneririz.

Referans: Eat-10'un geçerliliği ve güvenilirliği gösterilmiştir.

Belafsky PC, Mouadeb DA, Rees CJ, Pryor JC, Postma GN, Allen J, Leonard RJ. Validity and Reliability of the Eating Assessment Tool (EAT-10). Annals of Otolaryngology & Laryngology 2008;117(12):919-924.

Ek-3 Mini Nütrisyonel Değerlendirme (MNA)

Mini Nutritional Assessment MNA®

Nestlé
Nutrition Institute

Soyad:	Ad:			
Cinsiyet:	Yaş:	Ağırlık, kg:	Boy, cm:	Tarih:

Aşağıdaki soruları kutulara uygun rakamları yazarak yanıtlayın. Yazdığınız rakamları toplayın. Eğer Tarama puanı 11 veya altında ise Malnutrisyon Gösterge Puanı'nı elde etmek için değerlendirmeye devam edin.

Tamara	J Hasta günde kaç öğün tam yemek yiyor? 0 = 1 öğün 1 = 2 öğün 2 = 3 öğün
A Son üç ayda iştahsızlığa, sindirim sorunlarına, çiğneme veya yutma zorluklarına bağlı olarak besin alımında bir azalma oldu mu? 0 = besin alımında şiddetli düşüş 1 = besin alımında orta derece düşüş 2 = besin alımında düşüş yok	<input type="checkbox"/>
B Son üç ay içindeki kilo kaybı durumu 0 = 3 kg'dan fazla kilo kaybı 1 = Bilinmiyor 2 = 1-3 kg arasında kilo kaybı 3 = Kilo kaybı yok	<input type="checkbox"/>
C Hareketlilik 0 = Yatak veya sandalyeye bağımlı 1 = Yataktan, sandalyeden kalkabiliyor ama evden dışarıya çıkamıyor 2 = Evden dışarı çıkabiliyor	<input type="checkbox"/>
D Son üç ayda psikolojik stres veya akut hastalık şikayeti oldu mu? 0 = Evet 2 = Hayır	<input type="checkbox"/>
E Nöropsikolojik problemler 0 = Ciddi bunama veya depresyon 1 = Hafif düzeyde bunama 2 = Hiçbir psikolojik problem yok	<input type="checkbox"/>
F Vücut Kitle İndeksi (VKİ) = (Vücut ağırlığı-kg) / (Boy'un metre)² 0 = VKİ 19'dan az (19 dahil değil) 1 = VKİ 19'la 21 arası (21 dahil değil) 2 = VKİ 21'le 23 arası (23 dahil değil) 3 = VKİ 23 ve üzeri	<input type="checkbox"/>
Tarama puanı (tamamı en çok 14 puan) 12-14 puan: Normal nütrisyonel durum 8-11 puan: Malnutrisyon riski altında 0-7 puan: Malnutrisyonlu Daha kapsamlı bir değerlendirme için G-R sorularını cevaplayınız	<input type="checkbox"/> <input type="checkbox"/>
Değerlendirme	
G Bağımsız yaşıyor (bakımında veya hastanede değil) 1 = Evet 0 = Hayır	<input type="checkbox"/>
H Günde 3 adetten fazla reçeteli ilaç alma 0 = Evet 1 = Hayır	<input type="checkbox"/>
I Bası yarası veya deri ülseri var 0 = Evet 1 = Hayır	<input type="checkbox"/>
J Hasta günde kaç öğün tam yemek yiyor? 0 = 1 öğün 1 = 2 öğün 2 = 3 öğün	<input type="checkbox"/>
K Protein alımı için seçilen besinler • Günde en az bir porsiyon süt ürünü (süt, peynir, yoğurt) tüketiyor • Haftada iki veya daha fazla porsiyon kuru baklagil veya yumurta tüketiyor • Her gün et, balık veya beyaz et tüketiyor 0.0 = Eğer evet sayısı 0 veya 1 ise 0.5 = Eğer evet sayısı 2 ise 1.0 = Eğer evet sayısı 3 ise	Evet <input type="checkbox"/> Hayır <input type="checkbox"/> Evet <input type="checkbox"/> Hayır <input type="checkbox"/> Evet <input type="checkbox"/> Hayır <input type="checkbox"/> <input type="checkbox"/> <input type="checkbox"/>
L Her gün iki veya daha fazla porsiyon meyve veya sebze tüketiyor 0 = Hayır 1 = Evet	<input type="checkbox"/>
M Her gün kaç bardak sıvı (su, meyve suyu, kahve, çay, süt, vb.) tüketiyor? 0.0 = 3 bardaktan az 0.5 = 3-5 bardak 1.0 = 5 bardaktan fazla	<input type="checkbox"/> <input type="checkbox"/>
N Yemek yeme şekli nasıl? 0 = Yardımsız yemek yemiyor 1 = Güçle kendi kendine yemek yiyebiliyor ama zorlanıyor 2 = Sorunsuz bir biçimde kendi kendine yiyor	<input type="checkbox"/>
O Beslenme durumu ile ilgili düşüncesi 0 = Kötü beslendiğini düşünüyor 1 = Kararsız 2 = Kendisini hiçbir beslenme sorunu olmayan bir kişi olarak görüyor	<input type="checkbox"/>
P Aynı yaştaki kişilerle karşılaştırıldığında, sağlık durumunu nasıl değerlendiriyor? 0.0 = İyi değil 0.5 = Bilmiyor 1.0 = İyi 2.0 = Çok iyi	<input type="checkbox"/> <input type="checkbox"/>
Q Kol çevresi (cm) 0.0 = 21'den az 0.5 = 21-22 1.0 = 22 veya daha fazla	<input type="checkbox"/> <input type="checkbox"/>
R Baldır çevresi (cm) 0 = 31'den az 1 = 31 veya daha fazla	<input type="checkbox"/>
Değerlendirme (en fazla 16 puan)	<input type="checkbox"/> <input type="checkbox"/> <input type="checkbox"/>
Tarama puanı	<input type="checkbox"/> <input type="checkbox"/> <input type="checkbox"/>
Toplam değerlendirme (en fazla 30 puan)	<input type="checkbox"/> <input type="checkbox"/> <input type="checkbox"/>

Ref. Vellas B, Villars H, Abellan G, et al. Overview of MNA® - Its History and Challenges. J Nutr Health Aging 2006; 10: 456-465.
Rubenstein LZ, Harker JO, Salva A, Guigoz Y, Vellas B. Screening for Undernutrition in Geriatric Practice: Developing the Short-Form Mini Nutritional Assessment (MNA-SF). J. Gerontol 2001; 56A: M366-377.
Guigoz Y. The Mini-Nutritional Assessment (MNA®) Review of the Literature - What does it tell us? J Nutr Health Aging 2006; 10: 466-487.
© Société des Produits Nestlé, S.A., Vevey, Switzerland, Trademark Owners
© Nestlé, 1994, Revision 2006. N67200 12/99 10M
Daha fazla bilgi için: www.mna-elderly.com

Malnutrisyon Gösterge Puanı

24 to 30 puan	<input type="checkbox"/>	Normal nütrisyonel durum
17 to 23.5 puan	<input type="checkbox"/>	Malnutrisyon riski altında
17 puandan aşağı	<input type="checkbox"/>	Malnutrisyonlu

Ek-4 Etik Kurul İzni








Evrak Kayıt Tarihi: 31.10.2017

Protokol No: 121041

Tarih: 28.11.2017



ANADOLU ÜNİVERSİTESİ
SAĞLIK BİLİMLERİ BİLİMSEL ARAŞTIRMA VE YAYIN ETİĞİ KURULU
KARAR BELGESİ

ÇALIŞMANIN TÜRÜ:	BAP Projesi-Yüksek Lisans Tez Çalışması
KONU:	Sağlık Bilimleri
BAŞLIK:	Orofarengeal Disfaji Tanılı Hastalarda Yutmanın Ultrasonik Değerlendirilmesi
PROJE/TEZ YÜRÜTÜCÜSÜ:	Doç. Dr. Müzeyyen ÇİYLTEPE
TEZ YAZARI:	Melike HAZIR
ALT KOMİSYON GÖRÜŞÜ:	-
KARAR:	Olumlu
 Prof. Dr. Dilek AK (Başkan-Eczacılık Fak.)	
 Prof. Dr. Yusuf ÖZTÜRK (Başkan Yardımcısı-Eczacılık Fak.)	 Prof. Dr. Şükrü TORUN (Sağlık Bilimleri Fak.)
 Prof. Dr. Betül DEMİRCİ (Eczacılık Fak.)	 Prof. Dr. Müzeyyen DEMİREL (Eczacılık Fak.)
 Prof. Dr. Nalan GÜNDOĞDU KARABURUN (Eczacılık Fak.)	 Prof. Dr. İlker YILMAZ (Spor Bilimleri Fak.)

Ek-5 Gönüllü Katılım Formu

ARAŞTIRMA GÖNÜLLÜ KATILIM FORMU

Bu çalışma, ‘Orofarengeal Disfaji Tanılı Bireylerde Yutmanın Ultrasonografik Değerlendirilmesi’ başlıklı bir araştırma çalışması olup orofarengeal disfaji tanısı almış bireylerin yutma mekanizmasının ultrason aracılığıyla değerlendirilip yutma bozukluğu olmayan bireylerle karşılaştırılması amacını taşımaktadır. Çalışma, Dil ve Konuşma Terapistliği yüksek lisans öğrencisi Araş. Gör. Melike HAZIR tarafından yürütülmektedir. Çalışma sonuçları ile sağlıklı ve yutma problemi olan bireylerin yutma mekanizmalarındaki farklılıklar ultrason görüntüleri aracılığıyla ortaya konacaktır ve bu alanda ultrason cihazının etkili bir değerlendirme cihazı olarak kullanımının gelişimine ışık tutulacaktır.

Çalışma sırasında beslenme alışkanlıkları ve yutmaya dair bazı değerlendirme ölçekleri soru-cevap şeklinde doldurulacaktır. Katılımcının yutma mekanizması üç farklı miktarda su ile ultrason cihazı aracılığıyla değerlendirilecektir.

- Bu çalışmaya katılımınız gönüllülük esasına dayanmaktadır.
- Çalışmanın amacı doğrultusunda, tanımlayıcı ve karşılaştırmalı araştırma türleri ile sizden veriler toplanacaktır.
- İsminizi yazmak ya da kimliğinizi açığa çıkaracak bir bilgi vermek zorunda değilsiniz. Araştırmada katılımcıların isimleri gizli tutulacaktır.
- Araştırma kapsamında toplanan veriler, sadece bilimsel amaçlar doğrultusunda kullanılacak, araştırmanın amacı dışında ya da bir başka araştırmada kullanılmayacak ve gerekmesi halinde, sizin (yazılı) izniniz olmadan başkalarıyla paylaşılmayacaktır.
- İsteminiz halinde sizden toplanan verileri inceleme hakkınız bulunmaktadır.
- Sizden toplanan veriler numaralandırma yöntemi ile korunacak ve araştırma bitiminde arşivlenecek veya imha edilecektir.
- Veri toplama sürecinde/süreçlerinde size rahatsızlık verebilecek herhangi bir soru/talep olmayacaktır. Yine de katılımınız sırasında herhangi bir sebepten rahatsızlık hissederseniz çalışmadan istediğiniz zamanda ayrılabilirsiniz. Çalışmadan ayrılmanız durumunda sizden toplanan veriler çalışmadan çıkarılacak ve imha edilecektir.

Gönüllü katılım formunu okumak ve değerlendirmek üzere ayırdığınız zaman için teşekkür ederim. Çalışma hakkındaki sorularınızı Anadolu Üniversitesi Dil ve Konuşma Terapistliği Anabilim Dalı yüksek lisans öğrencisi Melike HAZIR’a yöneltebilirsiniz.

Araştırmacı Adı : Melike HAZIR
Adres : AÜ Yunus Emre Kampüsü Sağlık
Bilimleri Fakültesi/Eskişehir
E-mail : melikeyhazir@gmail.com

Bu çalışmaya tamamen kendi rızamla, istediğim takdirde çalışmadan ayrılabileceğimi bilerek verdiğim bilgilerin bilimsel amaçlarla kullanılmasını kabul ediyorum.
(Lütfen bu formu doldurup imzaladıktan sonra veri toplayan kişiye veriniz.)

Katılımcı Ad ve Soyadı:
İmza:
Tarih:

EK-6 Gönüllü Katılım Vekil/Hasta Yakını İzin Formu

ARAŞTIRMA GÖNÜLLÜ KATILIM VEKİL/HASTA YAKINI İZİN FORMU

Bu çalışma, ‘Orofarengeal Disfaji Tanılı Bireylerde Yutmanın Ultrasonografik Değerlendirilmesi’ başlıklı bir araştırma çalışması olup orofarengeal disfaji tanısı almış bireylerin yutma mekanizmasının ultrason aracılığıyla değerlendirilip yutma bozukluğu olmayan bireylerle karşılaştırılması amacını taşımaktadır. Çalışma, Dil ve Konuşma Terapistliği yüksek lisans öğrencisi Araş. Gör. Melike HAZIR tarafından yürütülmektedir. Çalışma sonuçları ile yutma mekanizmasının sağlıklı ve yutma problemi olan bireylerdeki farklılıkları ultrason görüntüleri ile ortaya konacaktır ve bu alanda ultrason cihazının etkili bir değerlendirme cihazı olarak kullanımının gelişimine ışık tutulacaktır.

Çalışma sırasında beslenme alışkanlıkları ve yutmaya dair bazı değerlendirme ölçekleri soru-cevap şeklinde doldurulacaktır. Katılımcının yutma mekanizması üç farklı miktarda su ile ultrason cihazı aracılığıyla değerlendirilecektir.

- Yakınınızın bu çalışmaya katılımı gönüllülük esasına dayanmaktadır.
- Çalışmanın amacı doğrultusunda, tanımlayıcı ve karşılaştırmalı araştırma türleri ile yakınınızdan veriler toplanacaktır.
- Yakınınızın ismini yazmak ya da kimliğini açığa çıkaracak bir bilgi vermek zorunda değilsiniz. Araştırmada katılımcıların isimleri gizli tutulacaktır.
- Araştırma kapsamında toplanan veriler, sadece bilimsel amaçlar doğrultusunda kullanılacak, araştırmanın amacı dışında ya da bir başka araştırmada kullanılmayacak ve gerekmesi halinde, sizin (yazılı) izniniz olmadan başkalarıyla paylaşılmayacaktır.
- İsteminiz halinde yakınınızdan toplanan verileri inceleme hakkınız bulunmaktadır.
- Yakınınızdan toplanan veriler numaralandırma yöntemi ile korunacak ve araştırma bitiminde arşivlenecek veya imha edilecektir.
- Veri toplama sürecinde/süreçlerinde yakınınıza rahatsızlık verebilecek herhangi bir soru/talep olmayacaktır. Yine de yakınınızın katılımı sırasında herhangi bir sebepten rahatsızlık hissederseniz çalışmadan istediğiniz zamanda ayrılabilirsiniz. Çalışmadan ayrılmanız durumunda yakınınızdan toplanan veriler çalışmadan çıkarılacak ve imha edilecektir.

Gönüllü katılım hasta yakını formunu okumak ve değerlendirmek üzere ayırdığınız zaman için teşekkür ederim. Çalışma hakkındaki sorularınızı Anadolu Üniversitesi Dil ve Konuşma Terapistliği Anabilim Dalı yüksek lisans öğrencisi Melike HAZIR’a yöneltebilirsiniz.

Araştırmacı Adı : Melike HAZIR
Adres : AÜ Yunus Emre Kampüsü Sağlık
Bilimleri Fakültesi/Eskişehir
E-mail : melikeyhazir@gmail.com

Bu çalışmaya yakınımın tamamen kendi rızasıyla, istediği takdirde çalışmadan ayrılabilceğini bilerek verdiği bilgilerin bilimsel amaçlarla kullanılmasını kabul ediyorum.

(Lütfen bu formu doldurup imzaladıktan sonra veri toplayan kişiye veriniz.)

Katılımcı Yakını Ad ve Soyadı:
İmza:
Tarih:

ÖZGEÇMİŞ

Adı Soyadı : Melike HAZIR
Yabancı Dil : İngilizce, İspanyolca
Doğum Yeri ve Yılı : İstanbul / 1992
E-Posta : melikeyhazir@gmail.com

Eğitim ve Mesleki Geçmişi:

- 2017, Araştırma Görevlisi, Adnan Menderes Üniversitesi, Sağlık Bilimleri Fakültesi
- 2015, Araştırma Asistanı, Koç Üniversitesi, Yaz Araştırma Programı
- 2014, Araştırma Asistanı, Granada Üniversitesi, Erasmus+ Programı
- 2015, Boğaziçi Üniversitesi, Fen Edebiyat Fakültesi, Psikoloji Bölümü
- 2009, Vefa Anadolu Lisesi
- 2005, Nurullah Baldöktü İlköğretim Okulu

Yayınları ve/veya Bilimsel/Sanatsal Faaliyetleri:

- Hazır, M. ve Çiyiltepe, M. (2017, Haziran). *Parkinson Hastalığında Yutma Bozukluklarına Genel Bir Bakış*. Sözel Bildiri. I. Uluslararası Sağlık Bilimleri Kongresi, Aydın, TÜRKİYE
- Çiyiltepe, M., Yılmaz A., Hazır, M. ve Coşkun, Ü. (2018, Kasım). *Ultrasonic Assessment Of Swallowing Function in Patients with Degenerative Disorders*. Poster Bildiri. American Speech-Language-Hearing Association (ASHA) Convention, Boston, Massachusetts, USA