

Mersin’de Bir Cutaneous Leishmaniasis Olgusu[#]

Evrım BERKEL¹, Koray ÖZKAN², Müzeyyen AKSU³, Hatice ÇİÇEK^{4*}, Mustafa ESER⁵

¹Mersin Devlet Hastanesi, Patoloji Laboratuvarı, Mersin

²Mersin Devlet Hastanesi, Dermatoloji Kliniği, Mersin

³Mersin İl Halk Sağlığı Laboratuvarı, Mersin

⁴Afyon Kocatepe Üniversitesi Veteriner Fakültesi Parazitoloji Anabilim Dalı, Afyonkarabısar

⁵Anadolu Üniversitesi, Açıköğretim Fakültesi, Sağlık Programları Bölümü, Eskişehir

Bu olgu sunumu 18. Ulusal Parazitoloji Kongresinde (Denizli-2013) poster olarak sunulmuştur.

ÖZET

Mersin Devlet Hastanesi Dermatoloji Kliniğine Şubat 2013 tarihinde, 30 yaşındaki bir erkek hasta, burun sırtı, sol kol ve sol kulak memesi olmak üzere üç ayrı vücut bölgesinde bulunan yara şikayeti ile başvurdu. Hastanın gübre çuvalı taşıdığı, yaraların 3 aydır mevcut olduğu anamnezinde kaydedildi. Kutanöz leishmaniasis ön tanısı konan hastanın burun sırtındaki, sol kol ve kulak memesindeki eritemli, ödemli plak tarzındaki lezyonlu deriye biyopsi yapıldı. Biyopsi materyalinden hazırlanan Giemsa boyalı yaymaların mikroskopik incelemesinde, hem ekstrasellüler, hemde intrasellüler yerleşimli amastigot formlar tespit edildi. Hastanın tedavisi için glucantime (1.5 gr/5 ml) küçük lezyonların çevresine 0.40 ml, büyük lezyonların çevresine 1 ml olmak üzere 2 gün ara ile 2 kez enjekte edildi. Bu çalışmada, Mersin’de tespit edilen endemik bölge dışı kutanöz leishmaniasis olgusu değerlendirildi.

Anahtar Kelimeler: Kutanöz Leishmaniasis, Mersin



The Case of Cutaneous Leishmaniasis in Mersin

SUMMARY

A 30 year old male patient who attended to Dermatology Polyclinic of Mersin Government Hospital suffering from ulcers located on the dorsum nasi, the left arm and the left earlobe was introduced. According to the history reported by the patient, he carried manure sack and the ulcers were appeared during 3 month. The forediagnosis for the case cutaneous leishmaniasis was approved by the clinic, histopathologic and parasitologic examination.

Biopsy was made from the lesions to prepare the Giemsa staining smears. The amastigotes were found outside and inside of the macrophage in the microscobic examination of the smears. To treat the patient, 0.40 ml glucantime (1.5 gr/5 ml) was injected around small lesion and 1 ml glucantime was injected around large lesion with two days interval between the injections. In this study, we evaluated cutaneous leishmaniasis case determined in Mersin province that is a non-endemic area.

Key Words: Cutaneous Leishmaniasis, Mersin

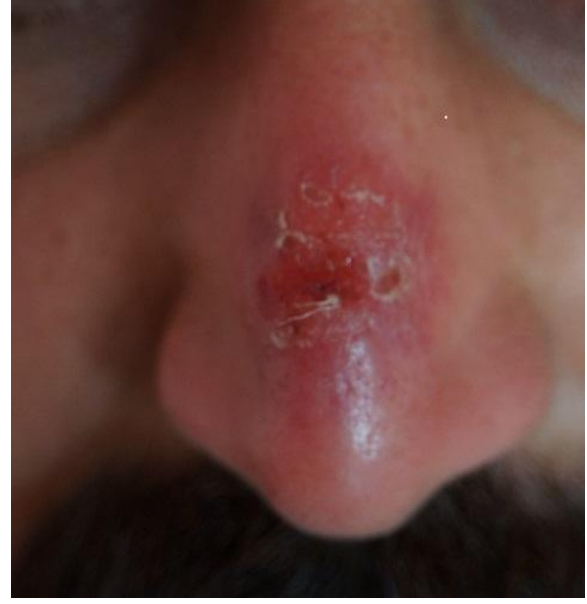GİRİŞ

Leishmaniasis, enfekte tatarcıkların kan emme sırasında bulaştırdıkları *Leishmania* türlerinin memeli konaklarda oluşturdukları bir hastalık grubudur. Kutanöz leishmaniasis (KL), ülkemizde şark çıbanı olarak bilinen, başlıca deride ve bazen mukozalarda, yerinde deriden çökük bir iz bırakarak iyileşen deri hastalığıdır (Altıntaş, 1993).

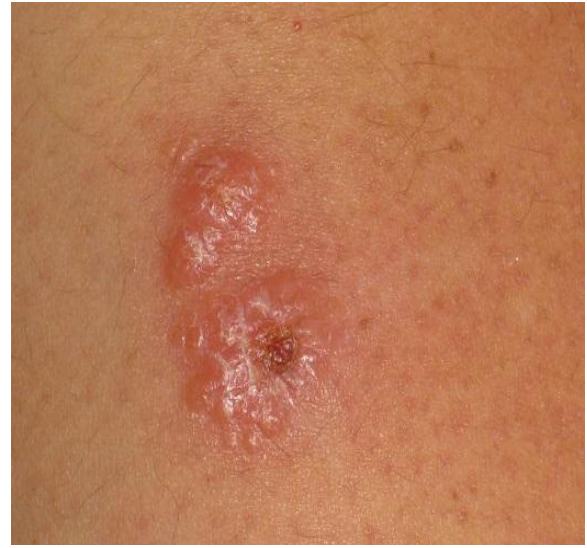Kutanöz leishmaniasis, Türkiye'de özellikle Güneydoğu Anadolu ve Akdeniz bölgelerinde yaygın olarak görülmektedir (Uzun ve ark 1999). Bu çalışmada, Mersin ilinde yaşayan kutanöz leishmaniasis'li erkek bir hastanın durumu incelenmiştir.

OLGU SUNUMU

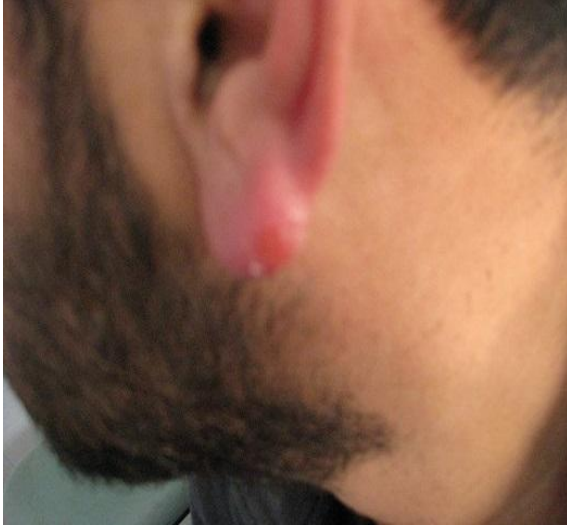Mersin Devlet hastanesi Dermatoloji Kliniğine Şubat 2013 tarihinde, 30 yaşındaki bir erkek hasta, burun sırtı, sol kol ve sol kulak memesi olmak üzere üç ayrı vücut bölgesinde bulunan yara şikayeti ile başvurdu (Resim 1,2,3). Hastanın gübre çuvalı taşıdığı, yaraların 3 aydır mevcut olduğu anamnezinde kaydedildi. Kutanöz leishmaniasis ön tanısı konan hastanın burun sırtındaki, sol kol ve kulak memesindeki eritemli, ödemli plak tarzındaki lezyonlu deriye ait biyopsi materyalinde keratinize çok katlı yassı epitel altında, yüzeysel dermisten subkutan yağ dokusuna kadar uzanan yoğun histiosit ve lenfosit infiltrasyonu izlendi. Biyopsi materyalinden yapılan Giemsa boyalı yaymaların mikroskopik incelemesinde, hem ekstrasellüler, hemde intrasellüler yerleşimli amastigot formlar tespit edildi (Resim 4). Laboratuvar incelemelerinde Hb: 11.22 g/dl, beyaz küre sayısı 5500/mm³, trombosit sayısı: 255000/mm³, eritrosit sedimentasyon hızı: 10 mm/saat, C-reaktif protein düzeyi: 4.47 mg/L bulundu. Hastanın tedavisi için glucantime (1.5 gr/5 ml) küçük lezyonların içine 0.40 ml, büyük lezyonların içine 1 ml olmak üzere 2 gün ara ile 2 kez enjekte edildi.



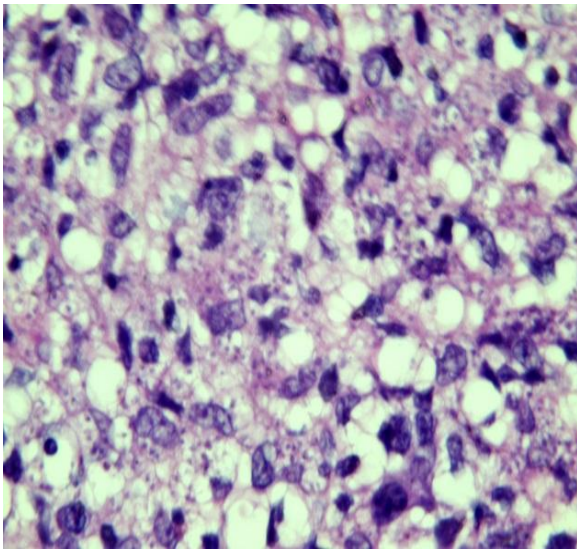
Resim 1. Burundaki lezyon
Figure 1. Lesion of nose



Resim 2. Sol koldaki lezyon
Figure 1. Lesion of left arm



Resim 3. Sol kulak memesindeki lezyon
Figure 3. Lesion of left ear lobe



Resim 4. Giemsa ile boyanan örnekte *Leishmania* amastigot formları (H&E, İmmersiyon x1000)
Figure 4. *Leishmania* amastigot forms in Giemsa-stained samples (H&E, Immersion x1000)

TARTIŞMA

Kutanöz leishmaniasis, özellikle Güneydoğu Anadolu Bölgesinde yıllardır devam eden Türkiye'nin önemli sağlık sorunlarından biridir (Gürel ve ark 2002, Toz ve ark 2002). Türkiye genelinde 1994-2000 yılları arasında KL olgularının %61.7'si Güneydoğu Anadolu, % 37.5'i Akdeniz, % 0.4'ü İç Anadolu, % 0.4'ü Ege ve % 0.1'i Karadeniz bölgesinde bildirilmiştir (Ok ve ark, 2002). Kutanöz leishmaniasis lezyonları vücudun açıkta kalan bölgelerinde en çok da yüz bölgesinde görülmektedir. Bu olguda da lezyonlar ağırlıklı olarak yüz bölgesinde

tespit edilmiştir. Hastalığın tanısında direkt mikroskopi, histopatoloji, kültür ve PCR yöntemlerinden yararlanılmaktadır (Ameen, 2010). Hastanın lezlezionlu bölgelerinden alınan biyopsi örneklerinden hazırlanan Giemsa boyalı preparatların mikroskopik muayenesinde *Leishmania* amastigot formu tespit edilmiştir.

Hastalık (KL) iyileşmeyi hızlandırmak, özellikle kozmetik bölgelerdeki skarlaşmayı azaltmak, relapsı ve mulozal hastalıkta yayılımı önlemek amacıyla tedavi edilmektedir (Ölmez ve ark 2007). Tedavide, beş değerli antimon bileşikleri, kriyoterapi, termoterapi ve cerrahi gibi yöntemler uygulanmaktadır. Olgumuz, glucantime (1.5 gr/5 ml)'in küçük lezyonların içine 0.40 ml, büyük lezyonların içine 1 ml olmak üzere 2 gün ara ile 2 kez enjekte edilmesi ile tedavi edilmiştir.

Kutanöz leishmaniasis Türkiye'de halen önemli bir sağlık sorunu olarak devam etmektedir. Hastalığın yayılımının önlenmesinde teşhis ve tedavisinin yanı sıra, vektör kontrol programlarının hızlandırılması, konu ile ilgili olarak halkın ve sağlık personelinin bilgilendirilmesi de önem taşımaktadır.

KAYNAKLAR

- Altıntaş N.** GAP (Güneydoğu Anadolu Projesi) ve Paraziter Hastalıklar (Özcel MA, ed) İzmir, Ege Üniversitesi Basımevi, 1993; pp. 89-120.
- Ameen M.** Cutaneous leishmaniasis: advances in disease pathogenesis, diagnostics and therapeutics. *Clin Exp Dermatol.* 2010; 35(7): 699-705.
- Gürel MS, Ulukanligil M, Ozbilge H.** Cutaneous leishmaniasis in Sanliurfa: epidemiologic and clinical features of the last four years (1997-2000). *Int J Dermatol.* 2002; 41: 32-37.
- Ok UZ, Balcioğlu IC, Taylan Ozkan, Ozensoy S, Ozbel Y.** Leishmaniasis in Turkey. *Acta Trop.* 2002; 84(1): 43-48.
- Ölmez D, Babayiğit A, Kuşku E, Uzuner N, Alaygut D, Akarsu S, Karaman Ö.** Bir Pediatrik Kutanöz Leishmaniasis Olgusu. *DEÜ Tıp Fak Derg.* 2007; 21(2): 97-101.
- Toz SO, Nasereddin A, Ozbel Y, et al.** Leishmaniasis in Turkey: molecular characterization of *Leishmania* from human and canine clinical samples. *Trop Med Int Health.* 2009; 14(11): 1401-1406.
- Uzun S, Uslular C, Yücel A, et al.** Cutaneous leishmaniasis: Evaluation of 3074 Cases in the Cukurova region of Turkey. *Br J Dermatol.* 1999; 140: 347-350.